

*Artículo original*

## Manejo del bruxismo del sueño en paciente con SAOS – Caso clínico paciente con Síndrome de Down (Trisomía 21).

Natalia Colorado Rios<sup>1</sup> | Alejandro Tovar Lozada<sup>2</sup> | Ana Boquete<sup>3</sup> | Pedro Mayoral<sup>4</sup>

<sup>1</sup>DDS, Alumna del Máster de Medicina Dental de Sueño UCAM | <sup>2</sup>DDS, Profesor del Máster de Medicina Dental de Sueño UCAM | <sup>3</sup>DDS, MSc, Ph.D., Coordinadora de la Cátedra de Formación e I+D en Odontología Clínica de la UCAM | <sup>4</sup>DDS, MSc, Ph.D., Director académico del Máster de Medicina Dental de Sueño Universidad Católica de Murcia UCAM-Madrid

**Palabras claves:** Phenotypes | polysomnography | oral appliance therapy | prediction model | obstructive Sleep Apnea

Colorado N, Tovar A, Boquete A, Mayoral P. Manejo del bruxismo del sueño en paciente con SAOS – Caso clínico paciente con Síndrome de Down (Trisomía 21). *Revista Científica PgO UCAM*,2020;1:1-18

### RESUMEN

El síndrome de apnea obstructiva del sueño (SAOS) es un trastorno respiratorio que consiste en el colapso intermitente de la vía aérea superior impidiendo el flujo de aire hacia los pulmones durante el sueño generando desaturación de oxígeno y microdespertares. Estas alteraciones fisiológicas generan consecuencias a largo plazo a nivel cardiovascular, cerebrovascular, neurocognitivo y endocrino alterando la salud y el pronóstico de vida de los afectados.

Debido a su etiología multifactorial el diagnóstico ha precisado un enfoque multidisciplinar y actualmente más exhaustivo. A esto se le puede llamar medicina de precisión la cual caracteriza la enfermedad a través rasgos fenotípicos y a su vez cada fenotipo representa un enfoque terapéutico único y pretende lograr mayor adherencia al tratamiento seleccionado, ya sea el uso de presión positiva de aire continua (CPAP) como tratamiento de primera línea o terapia con aparatos intraorales (AO) entre otros.

El diagnóstico de SAOS se basa principalmente en los datos de la polisomnografía nocturna (PSG) y datos antropométricos, por esto la exploración física y funcional de la vía aérea superior (VAS) y la interpretación de la PSG es esencial en la evaluación del paciente con sospecha de AOS. Adicionalmente aporta datos con los que se pueden estimar varios rasgos fenotípicos.

Para identificar estos fenotipos se necesita equipamiento especial, técnicas de medición complejas y costosas que no están al alcance de una consulta odontológica. Sin embargo, el manejo interdisciplinario y saber interpretar y aprovechar los datos de las PSG nos facilitarían predecir el éxito de la terapia con AO.

## 1 | Introducción

Recientes artículos sobre el manejo del bruxismo del sueño (SB) en pacientes con SAHOS sugieren que el uso de placas neuromiorelaxantes (PNMR) pueden aumentar los eventos obstructivos y que por tal motivo es conveniente implementar la terapia DAM (Dispositivo de Avance Mandibular) en su lugar. Estos dispositivos son una excelente y reconocida opción terapéutica tanto para el manejo del bruxismo del sueño como del ronquido y del SAHOS (leve a moderado) para un

amplio grupo de pacientes, incluyendo a individuos con Síndrome de Down (SD). El presente caso clínico compara el efecto de una PNMR tipo Michigan programada y de un DAM en el IAH y en la saturación de oxígeno mediante Poligrafía respiratoria (PR) en un paciente con SD con diagnóstico previo confirmado de SAHOS leve y bruxismo moderado del sueño mediante Polisomnografía basal.

### El Síndrome de Down

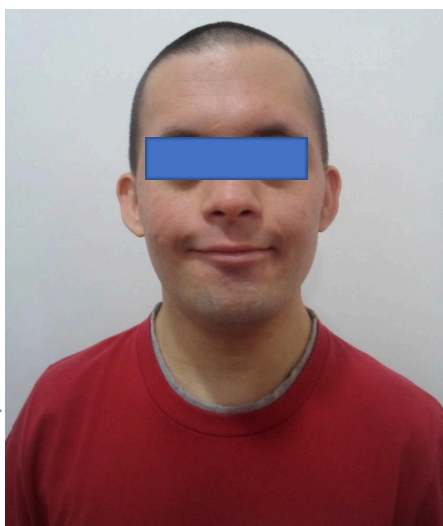

Figura 1a. Fotografía frontal del paciente

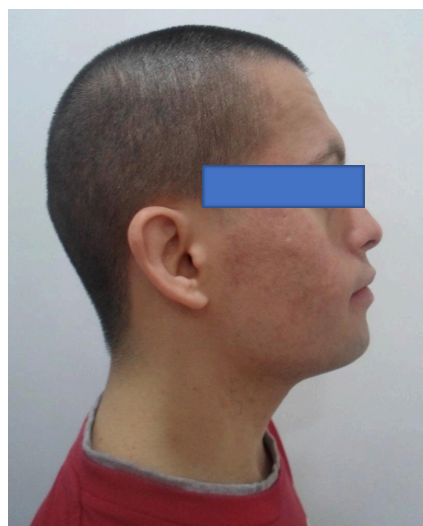

Figura 1b. Fotografía lateral del paciente

El síndrome de Down (SD), también llamado trisomía 21 es la causa más frecuente de retraso mental identificable de

origen genético. Esta anomalía cromosómica tiene una incidencia de 1 de cada 800 nacidos y aumenta con la edad

materna <sup>1</sup>. Los niños con SD se caracterizan por presentar una gran hipotonía e hiperlaxitud ligamentosa y ciertos rasgos fenotípicos (Figura 1) muy característicos asociados con la alta incidencia de apneas obstructivas del sueño, situación que desfavorece su calidad de vida notablemente ya que desarrollan gran cantidad de comorbilidades. De igual manera suelen presentar bruxismo del sueño lo cual exige un manejo de ambos trastornos que se presentan durante el sueño <sup>2</sup>.

### SAOS en el Síndrome de Down

Las apneas obstructivas son muy frecuentes en los individuos con SD, puede establecerse en alrededor del 50% de los casos <sup>3</sup>. Sin embargo, según la Asociación Británica de Síndrome de Down, esta condición y otros trastornos del sueño no son diagnosticados frecuentemente <sup>4</sup>. Down Zaragoza y Colegio de Médicos de Zaragoza informan que la apnea en menores de 6 años de edad tiene una

prevalencia del 1% al 3% mientras que en niños de la misma edad con SD es de 30% a 55%.

Por esta razón se recomienda hacer un estudio del sueño a los 4 años de edad <sup>4,5</sup>. Sus manifestaciones habituales en estos individuos son ronquido, posiciones inadecuadas al dormir, despertares nocturnos, dolor cervical, enuresis, cefaléa, sobrepeso, somnolencia diurna excesiva, cambios de estado de ánimo, irritabilidad, ansiedad, hiperactividad, agresividad, problemas de atención, depresión, cansancio, disminución capacidad cognitiva, hipertensión, cardiopatías, hipertensión pulmonar <sup>1,4,6</sup>.

Múltiples estudios concluyen que los factores anatómicos son determinantes para el SAHOS en individuos con SD ya que presentan los siguientes rasgos fenotípicos asociados a eventos de obstrucción respiratoria <sup>2,5</sup> (Figura 2, 3, 4):

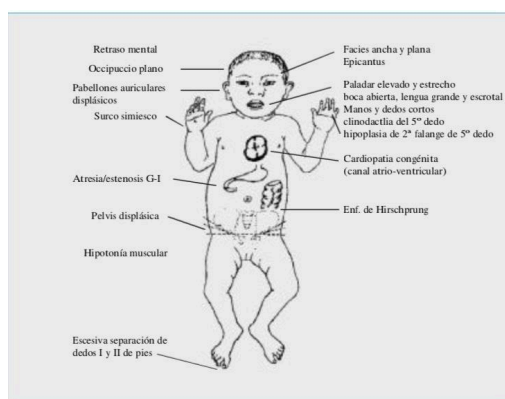


Figura 1c Rasgos fenotípicos del Síndrome de Down. <sup>1</sup>

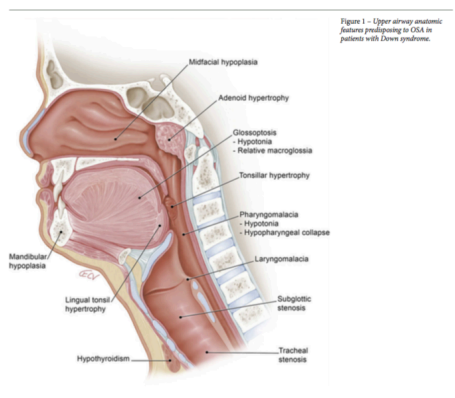


Figura 2: estructuras anatómicas características del SD.

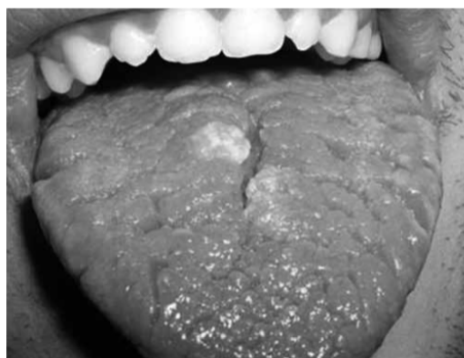

Figura 3: lengua fisurada y grande en SD <sup>2</sup>

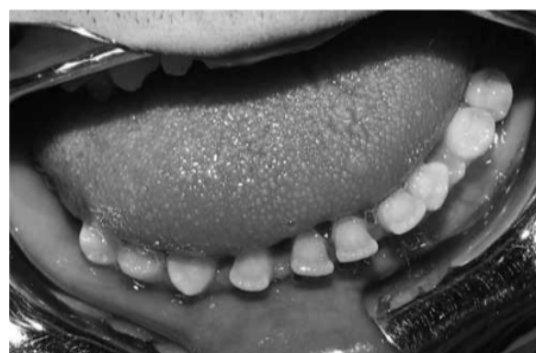

Figura 4: diastemas, protrusión lingual, Microdoncia en SD <sup>2</sup>

**Cabeza y cuello:** leve microcefalia con braquicefalia. Hipoplasia o aplasia de senos frontales. Micrognatia. hipoplasia del maxilar superior. Retrognatia. Cuello corto <sup>2</sup>.

**Cara:** nariz pequeña con puente nasal aplanado.

**Cavidad oral:** microstomía o boca pequeña, labios gruesos, resecos y agrietados. Hipotonía en la musculatura periorbicular de los labios. Macroglosia con protrusión lingual característica. Lengua hipotónica, dentada y fisurada o geográfica. Glosoptosis. Microdoncia, paladar corto, ancho y ojival. Maloclusión dental clase III de Angle con tendencia a mordida cruzada anterior y posterior, mordida abierta anterior, protrusión mandibular y maloclusión en sentido sagital <sup>2</sup>. Desgastes dentales severos por bruxismo.

**Respiración:** oral con babeo constante. Hipertrofia de adenoides y amígdalas.

**Masticación:** inadecuada.

Tendencia a la obesidad.

### **Bruxismo del sueño en el Síndrome de Down**

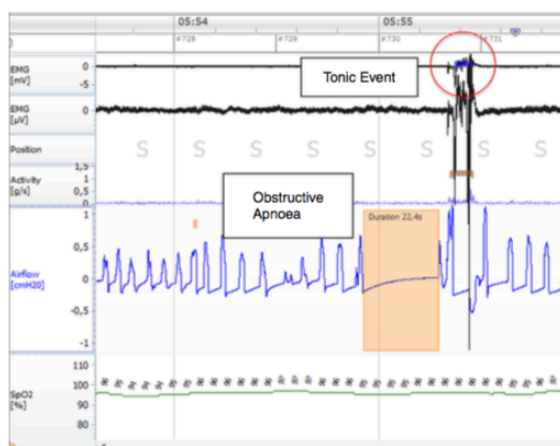
La prevalencia de SB en individuos con SD es del 18% al 70% <sup>7</sup>. Las consecuencias más importantes son el desgaste dental local o generalizado leve, moderado o severo, la posible fractura dental, afección de los tejidos de soporte dental y dolores musculares y/o articulares.

### **Bruxismo del sueño y SAHOS**

El bruxismo del sueño (SB) actualmente está clasificado como un desorden del movimiento asociado al sueño (ICSD-II, 2014). Su prevalencia se estima en un 17% en niños y un 8% en edad media adulta y descende un 3% en adultos mayores <sup>9</sup>. Este trastorno es típicamente reconocido como un rechinar de los dientes durante el sueño reportados por los familiares, pero para establecer un diagnóstico se debe recurrir a un examen dental, muscular y detectar síntomas asociados (dolor de cabeza, somnolencia diurna excesiva, ronquido, apnea del sueño, entre otros) <sup>9</sup>. Por otra parte, se puede recurrir a la polisomnografía para evaluar, diagnosticar

y clasificar la frecuencia de la Actividad Muscular Masticatoria Rítmica (RMMA) la cual se presenta más frecuentemente en No REM y específicamente en la transición de No REM a REM. (Normal: 1 episodio de RMMA por hora en ausencia de rechinar de los dientes. Patológico RMMA acompañado de rechinar de los dientes leve: 1xh; moderado 2-4xh; Severo: más de 4xh).

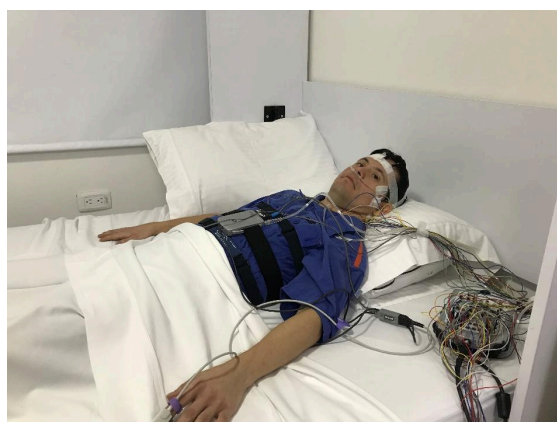Recientes estudios sustentan que el SB está asociado a microdespertares como resultado de la activación de un mecanismo de protección autónomo. (Reding 1968 y Satoh 1971). El SB también está asociado con el incremento de la actividad cardíaca <sup>9</sup>, se ha relacionado con hipertensión y enfermedad cardiovascular <sup>10</sup>. Igualmente con reflujo gastro esofágico y desórdenes neurológicos <sup>12</sup>.



**Figura 5: ejemplo de SB secundario a SAHOS**

La apnea obstructiva del sueño (SAHOS) es también un desorden del sueño altamente prevalente y fuertemente asociado con complicaciones cardiovasculares. En 1986 Phillips et al, demostraron una relación positiva entre SAHOS y episodios de SB asociados con microdespertares y seguidos de episodios de apnea (Figura 5). Estudios más recientes demuestran que el 35% de los rechinadores de dientes presentan

ronquido, el 16.7% presentan SAHOS y cerca del 30% de los pacientes con SAHOS sufrían de bruxismo <sup>11</sup>. Por tal razón se requiere de un manejo interdisciplinario en presencia de pacientes con SB para descartar SAHOS, idealmente mediante estudio polisomnográfico con audio y video que registre la RMMA en relación con actividad cerebral, respiratoria y cardíaca <sup>13</sup> (Figura 6).

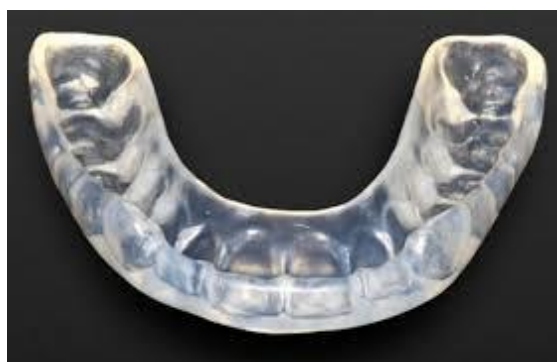

**Figura 6: PSG en paciente con SD.**

### **Manejo del bruxismo del sueño en pacientes con SAHOS**

Durante muchísimos años se ha recurrido a los dispositivos oclusales rígidos superiores (DORS) para el manejo del bruxismo. La PNMR o placa de Michigan (figura 7) es la más comúnmente utilizada y recomendada por odontólogos ya que protegen los dientes del desgaste y relajan los músculos reduciendo la sintomatología asociada, sin embargo, su uso sigue siendo controvertido<sup>8</sup>. Usar una PNMR o DORS siempre ha tenido como objetivo estabilizar la mordida en máxima intercuspidad o en relación céntrica

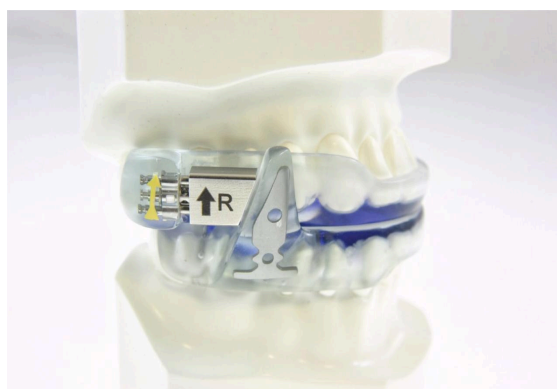para desprogramar la musculatura, modificar el input sensorial, reducir la actividad electromiográfica (EMG) de los músculos elevadores mandibulares y cervicales, disminuir la hiperactividad y el dolor muscular, lograr la estabilidad oclusal y de la ATM. Sin embargo, es importante saber que este tipo de dispositivos aumenta la dimensión vertical oclusal (DVO) a una altura de dimensión vertical en reposo (DVR), generando una rotación posterior mandibular y una disminución del espacio lingual, lo que ocasiona reducción del espacio de la vía aérea faríngea<sup>8</sup> ya que no se favorece un avance mandibular.



**Figura 7: PNMR de Michigan**

Por otra parte, hay que tener en cuenta que la posición decúbito supina al dormir disminuye la permeabilidad de la vía faríngea en pacientes sanos o con SAHOS y al usar un DORS o PNMR esta condición se pronuncia ya que la

mandíbula se posiciona posterior e inferior, la lengua se va hacia atrás y el hueso hioides desciende y rota hacia atrás, lo que ocasiona una agudización del trastorno respiratorio durante el sueño <sup>8</sup>.



**Figura 8: Dispositivo de avance mandibular FORWARD de casa comercial Leone. Italia**

Con base en múltiples estudios se ha observado que el 74% de los episodios de bruxismo del sueño (BS) se asocia con posición supina, de igual manera se asocia frecuentemente con ronquido, SAHOS y con esfuerzo respiratorio previo <sup>8</sup>.

Finalmente se concluye que las estrategias diagnósticas y terapéuticas para el SB deben ser de acuerdo al fenotipo del paciente y a la presencia y severidad de sus comorbilidades y que en presencia de Dicho esto, los diferentes objetivos de este trabajo son investigar mediante PR si la implementación de una PNMR convencional de Michigan para el manejo del bruxismo del sueño en un paciente con SAHOS leve puede incrementar el IAH y Dicho esto, los diferentes objetivos de este trabajo son investigar mediante PR si la implementación de una PNMR

desórdenes respiratorios del sueño un dispositivo de avance mandibular DAM (Figura 8) o el tratamiento con un CPAP es preferido por encima de la terapia tradicional con una placa oclusal individual para el maxilar superior (PNMR) debido al riesgo de agravar las apneas e hipoapneas del paciente con SAHOS; sin embargo no hay estudios suficientes y se requiere de más evidencia sólida.

convencional de Michigan para el manejo del bruxismo del sueño en un paciente con SAHOS leve puede incrementar el IAH y la desaturación de oxígeno. Asimismo, concluir cuál terapéutica (PNMR ó DAM) es más recomendada para el manejo del bruxismo del sueño en un paciente con SAHOS. Finalmente, justificar si la opción terapéutica con DAM para el manejo de

SAHOS y/o de bruxismo del sueño en pacientes con SD es una opción viable, recomendable y favorable.

## 2 | Material y métodos

Paciente masculino con Síndrome de Down, edad 35 años, retraso mental moderado. Peso 44.3kg, Talla 1.46cm, IMC 20.8 (Normal), % grasa 14.6. Perímetro cervical 39cm, perímetro abdominal 74.5cm. presión arterial 97/62. Pulso 82bpm.

**Motivo de consulta:** “las placas para bruxismo le sirven un tiempo y luego vuelve a tener dolor en el cuello, cefalea y cansancio y además sufre de apnea del sueño”.

**Antecedentes:** estrabismo, hipoacusia en oído izquierdo, reflujo gastroesofágico corregido con elevación de la cama, somnolencia, depresión esporádica sin tratamiento farmacológico. Diagnóstico de SAHOS leve. Se le ha realizado operatoria dental en todos los dientes y ha tenido dos placas de bruxismo en 3 años. Padre hipertenso, ACV, infarto al miocardio y SAHOS moderado.

**Hábitos:** toma 3 tazas de café al día la última 3pm, alimentación balanceada, 4 comidas al día, apretamiento dental nocturno. Se acuesta en semana y fin de semana a la 1am, se demora 15 min para dormirse y se levanta a las 9:30am. Duerme solo. Usa TV y computador antes de dormir. Cefalea diurna en ocasiones. Posición inadecuada de la cabeza para

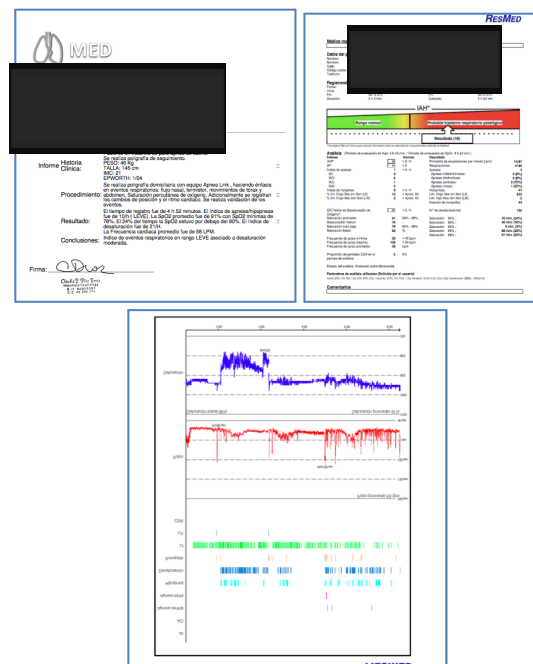
dormir totalmente flexionada hacia el pecho. Bruxismo nocturno.

### Encuestas del sueño:

- **STOP BANG:** 1 bajo riesgo de SAHOS
- **EPWORTH:** 5/24 Somnolencia diurna baja.
- **BERLIN:** bajo riesgo de SAHOS

**Estudios previos del sueño: PR** (2-04-2015) diagnóstico de SAHOS leve (IAH=10xh) y desaturación moderada (IDO: 21xh).

**Examen craneofacial:** braquicefálico, perfil facial recto, Base craneal pequeña



Figuras 9, 10, 11: Poligrafía 2015. Paciente con SD. (Figuras 9 y 11 ampliadas en el anexo)

Índice metohioideo 3. Hipoplasia de maxilar superior con crecimiento mandibular horizontal.

**Examen nasal:** respiración nasal, mucosa nasal seca. Válvula nasal externas abiertas e internas amplias. Cornetes y septum nasal derecho e izquierdo normales. Columela corta y punta nasal normal.

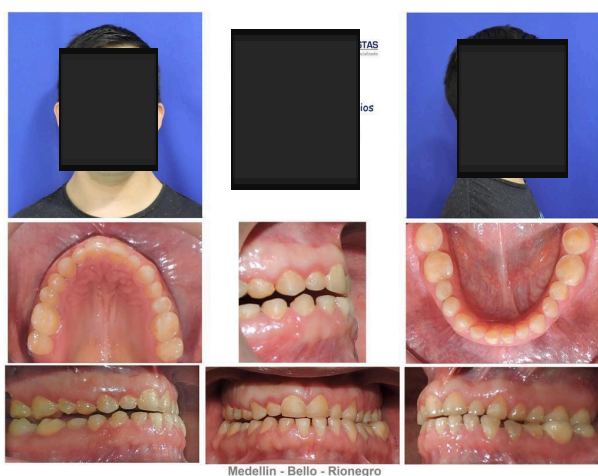

Figura 12: Paciente con SD.

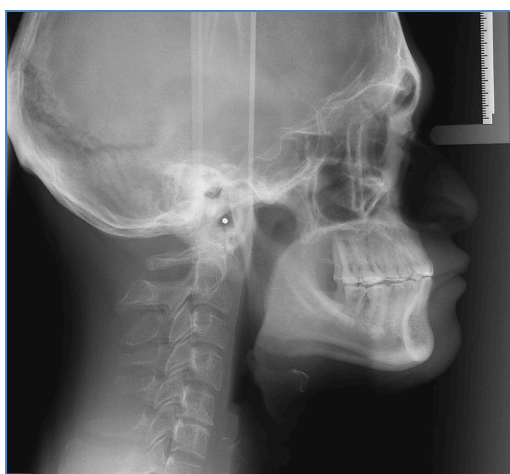


Figura 13: Cefalometría paciente SD

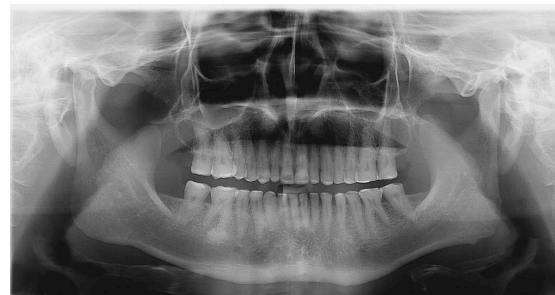

Figura 14: Panorámica paciente SD.

**Posición de la cabeza y los hombros:** leve posición de la cabeza hacia delante. Hombro derecho descendido

**Rotación cervical:** levemente limitado en flexión, extensión y laterización derecha.

**ATM:** apertura máxima 40mm. Deflexión al final de la apertura. Restricción en lateralidad derecha. No dolor, ni ruidos, ni brincos articulares. (Figura 15)

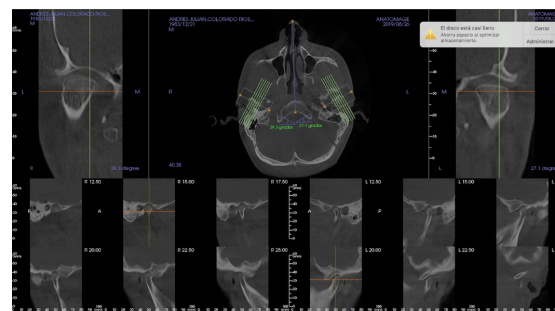


Figura 15: Tomografía ATM paciente con SD.

**Palpación muscular:** dolor leve en porción media de esternocleidomastoideo derecho y cuerpo del trapecio.

**Examen orofaríngeo:** Mallampaty III, Friedman tongue position: IIB. (figura 16). Friedman amigdalár: derecha 2, izquierda 1. Paladar estrecho, profundo. Punto K a base de úvula 4cm. Base de úvula 1cm,

longitud 1cm, corta. GAP mayor de 2cm.  
Tamaño de lengua mediana.

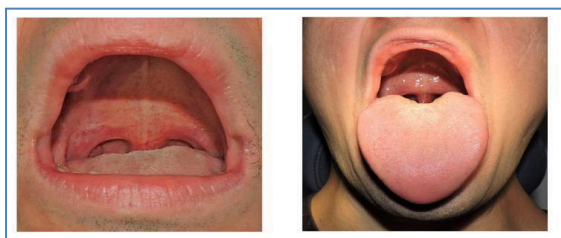


Figura 16: Paciente con SD. Friedman IIB, Mallampaty III

**Examen faríngeo:** volumen total vía aérea 14.1cc. área mínima 139.3mm<sup>2</sup>. (figuras 17, 18, 19).

**Examen oclusal:** relación molar Angle clase III. Relación canina Angle clase I. Posición recta de caninos e incisivos superiores. Overjet y overbite 0. Curva de Spee plana. Plano oclusal recto. LMF no coincide con LMDS desviada 1mm a la izquierda. LMDS no coincide con LMDI desviada 1.5mm a la izquierda. Mordida cruzada izquierda. Mordida borde a borde anterior. Mordida abierta derecha.

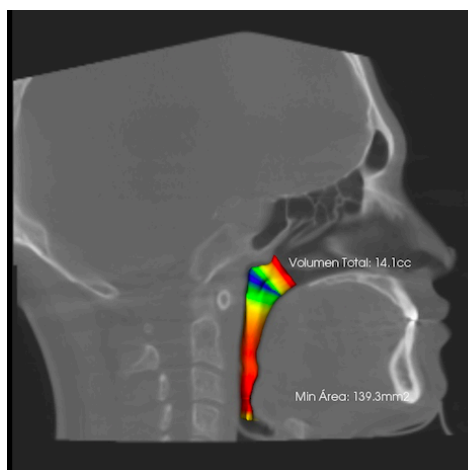


Figura 17: Tomografía de vía aérea. Corte sagital. Paciente SD

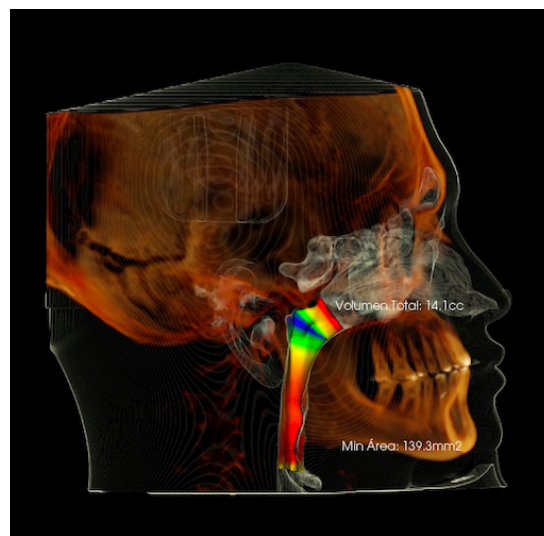


Figura 18: Tomografía de vía aérea. Corte sagital. Paciente SD

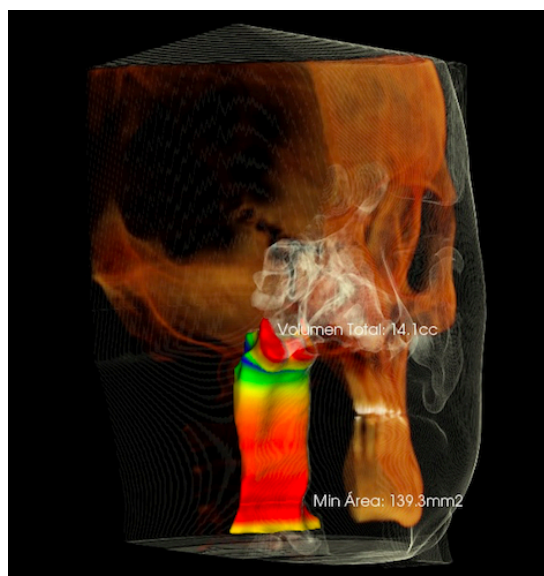


Figura 19: Tomografía de vía aérea. Corte AP. Paciente SD.

LMDS desviada 1mm a la izquierda.  
LMDS no coincide con LMDI desviada 1.5mm a la izquierda. Mordida cruzada izquierda. Mordida borde a borde anterior. Mordida abierta derecha.

**Examen periodontal:** leve inflamación gingival, abundante placa bacteriana, no movilidad dental.

**Diagnósticos:**

- **Diagnóstico de sistemas:** Síndrome de Down con retraso mental moderado.
- **Diagnóstico respiratorio:** SAHOS leve, ronquido moderado.
- **Diagnóstico dental:** Microdoncia, atrición moderada generalizada. Restauraciones dentales defectuosas en 25-26-27-37-36-35-34: oclusales. Restauraciones en buen estado en los demás dientes.
- **Diagnóstico periodontal:** gingivitis marginal leve generalizada asociada a placa bacteriana.
- **Diagnóstico oclusal:** Maloclusión dental clase III con mordida borde a borde anterior, mordida cruzada posterior unilateral izquierda, mordida abierta unilateral derecha.
- **Diagnóstico craneofacial:** relación esquelética clase III con hipoplasia de maxilar superior.
- **Diagnóstico ATM:** sano.
- **Diagnóstico cervical:** tensión y mialgia en musculo Esternocleido

mastoideo izquierdo y cuerpo del trapecio.


- **Otros trastornos del sueño:** bruxismo del sueño leve.

**Plan de tratamiento:**

Terapia DAM. Reposicionador diurno. Terapia Miofuncional Orofacial. Higiene del sueño. Terapia posicional. Medidas y dieta antireflujo. Lavados nasales. Inhalador nasal

**Metodología:**

1. Se realizó inicialmente una PSG basal para confirmar diagnóstico de BS y evaluar evolución del SAHOS, ya que el último estudio del sueño fue realizado en el 2015. Este estudio fue dentro de un laboratorio del sueño con asistencia de un técnico profesional toda la noche y la lectura fue interpretada por neumóloga (Dra Claudia Diaz especialista en sueño). (Figura 20-31)



**Figura 20 y 21. Resultado PSG basal paciente con SD.**

**Resultado PSG basal (2-09-2019):** SAHOS leve (IAH=8.1xh) dependiente de supino, desaturación mínima hasta 91%, CT90 normal. Ronquido moderado.

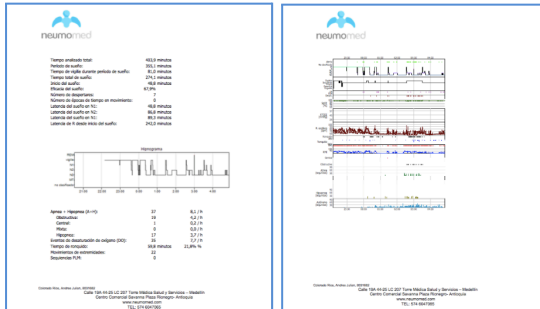


Figura 22 y 23. Resultado PSG basal paciente con SD.

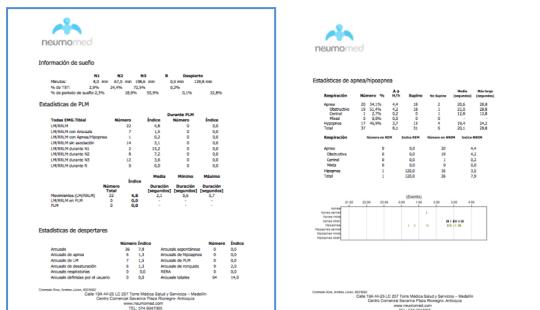


Figura 24 y 25. Resultado PSG basal paciente con SD. Información del sueño y Estadísticas de apnea-hipoapnea.

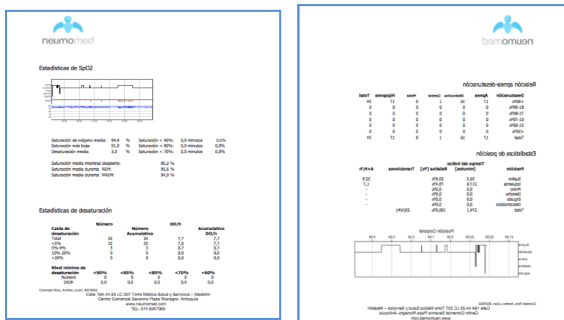


Figura 26 y 27. Resultado PSG basal paciente con SD. Estadísticas de saturación de O2 y Relación apnea-desaturación.



Figura 28 y 29. Resultado PSG basal paciente con SD. Registro cardiovascular y Registro EMG Bruxismo del sueño.



Figura 30 y 31. Resultado PSG basal paciente con SD.

2. Luego se procedió a elaborar una PNMR tipo Michigan plana en laboratorio dental para lo cual se tomaron impresiones con alginato, se hizo vaciado con yeso piedra y se tomo registro de mordida en habitual con cera. Esta fue elaborada en máxima intercuspidad, totalmente en acrílico. La placa fue elaborada con altura de 2mm en posterior y 3mm en anterior, con un grosor de 1mm en posterior y 4mm en anterior.

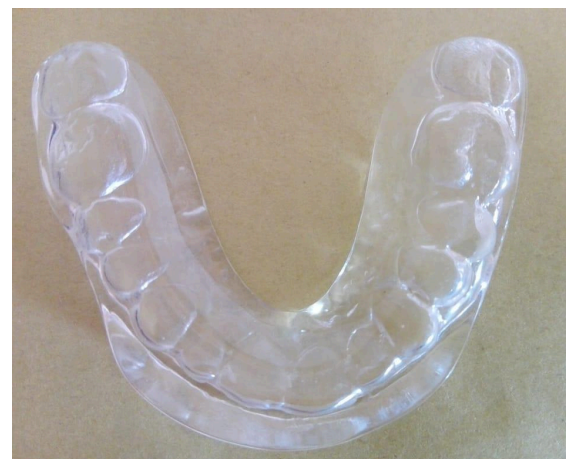

Figura 32: PNMR

3. Posteriormente se tomó registro de avance mandibular en silicona con Galga de George Gauche. Se utilizó tenedor de 2mm small, pero el registro se tomó en 3.5mm de DVO, por que no había espacio suficiente en posterior para colocación del acrílico y también para recuperar DVO

perdida por atriciones generalizadas. Se tomaron los siguientes registros: Habitual acostado -3. Máxima Protrusiva +9. Rango de movimiento 12mm. Se toma registro con silicona pesada y liviana Zhermack con avance del 50% inicial 6mm de avance desde habitual acostado, ubicación en

regleta:  
+3).

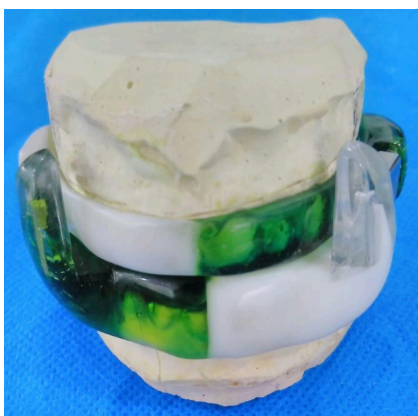
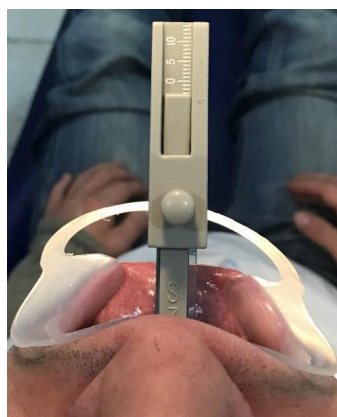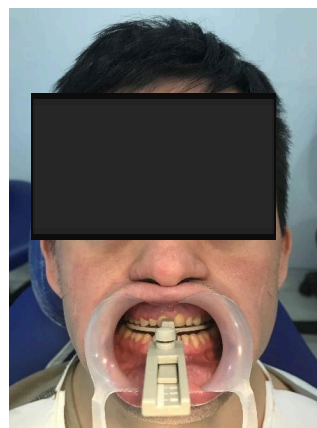


Figura 33.  
dorsal,



DAM FORWARD,  
LEONE-Italia; con  
tornillo de expansion



casa  
aleta  
lateral

Figura 34: paso 1

Figura 35: paso 2

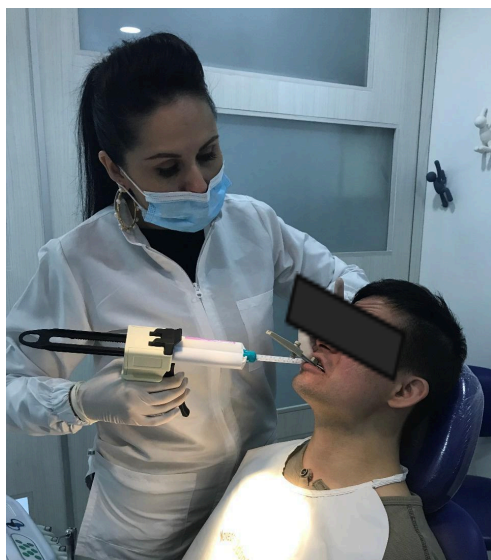

Figura 36: paso 3

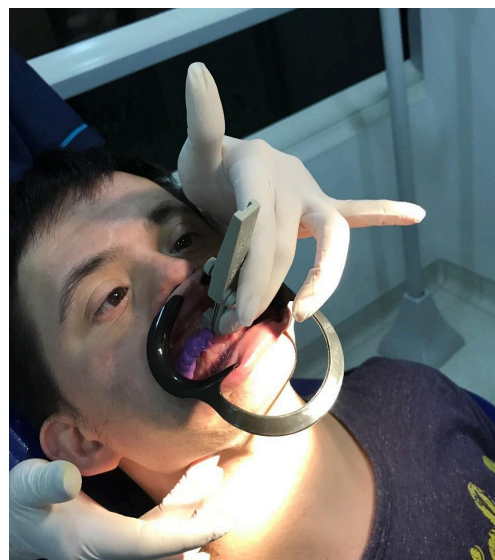


Figura 37: paso 4  
Toma de registro con galga de George Gauche.

### 3 | Resultados

#### Resultado PR de control:

Se prueban dispositivos en boca. La PNMR queda muy bien adaptada, retentiva y cómoda en el arco superior. Se procede a realizar estudio del sueño una PR domiciliaria con PNMR. Hora inicio: 11:04pm y hora final: 5:56am. Duración: 6h:52min

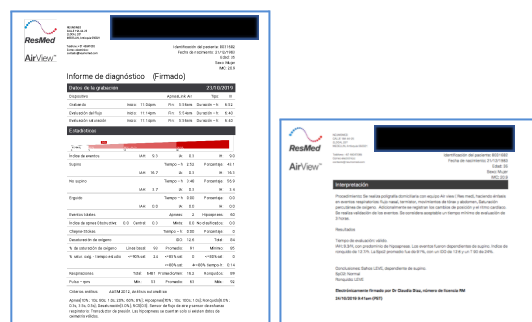


Figura 38 y 39: resultado PR con PNMR.

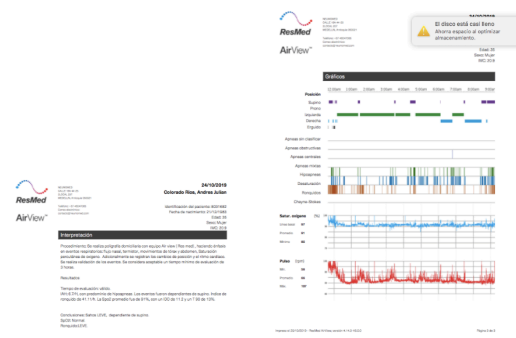
#### a. Resultado PR con PNMR:

El IAH=9.3xh. IA=0.3. IH= 90.  
En supino: IAH=16.7. IA=0.3 IH=16.3  
No supino: IAH=3.7. IA=0.3. IH=3.4

IDO:12.6 Saturación mínima 85%  
CT90=24% Saturación promedio 91%.  
Ronquido=89 Índice de ronquido 12.7xh.

Se prueba en boca el DAM FORWARD y sin retención, se adapta colocando retenedores de bola internos y se realiza rebase con acrílico ya que los dientes son demasiado pequeños y cónicos. Se decide también que la parte anterior cubra más superficie de los dientes para generar mayor retención. Se avanza el DAM a un 70% (8mm) y se coloca mentonera para control vertical anterior. Sin embargo, debido a la hiperelasticidad y a la hipotonía muscular el paciente no logra controlar al 100% el cierre de la boca en la parte anterior. Se realiza previamente lavados nasales e inhalación con Fluticasona. Se coloca mentonera, almohada entre las piernas. Se indica usar Antifaz, se va a la cama a las 11:40pm y se levanta a las 9:13am. Duración: 9h:30min

No supino: IAH=4.5 IA=0.1. IH=4.3  
IDO:11.2xh Saturación mínima 85%  
CT90=13%  
Saturación promedio 91%. Ronquido=370  
Índice de ronquido 41.11xh.

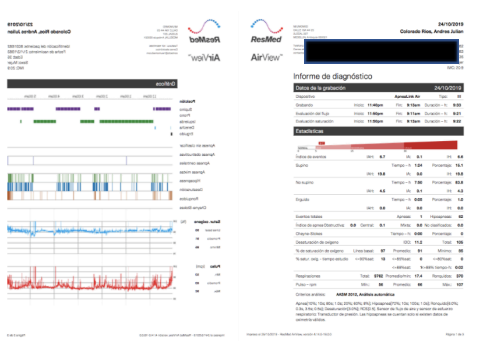

**Figura 42. Resultado PR con DAM. Paciente con SD**

Después de revisar las opciones de diagnóstico de precisión identificando los fenotipos para llegar a una terapia personalizada, se describe a continuación las terapias únicas o combinadas según el caso.

Los tratamientos dirigidos a corregir el deterioro anatómico consisten en:

- I. En 1981 Collin E Sullivan invento los aparatos que llevaban aire a través de una máscara nasal conectada a las narinas, a una presión positiva continua en las VAS que conocemos como CPAP y que están indicados en pacientes con SAOS. Esta presión a 4,5 cmH2O – 10 cmH2O evito el colapso y actuó como férula neumática. Desde entonces fue comercializado (Resmed) y es el gold Estándar del tratamiento del AOS.<sup>24</sup>



**Figura 40: resultado PR con PNMR. Paciente con SD y Figura 41: resultado PR con DAM. Paciente con SD.**

**b. Resultado PR con DAM:**

El IAH=6.7xh. IA=0.1. IH= 6.6  
En supino: IAH=19.8. IA=0.0 IH=19.8

- II. Los dispositivos de avance mandibular (DAM) que mediante un movimiento protrusivo de la mandíbula logran despejar las vías aéreas superiores eliminando los ronquidos y las apneas. La aceptación a estos dispositivos es mayor, aunque solo actúa sobre los componentes anatómicos aun así mejora el estado de salud del paciente y por eso se considera una alternativa al CPAP.
- III. Pérdida de peso
- IV. Terapia posicional
- V. Cirugía de Vías Aéreas Superiores

- Estimulación del nervio hipogloso
  - Entrenamiento muscular
  - Terapias farmacológicas y experimentales (no aprobadas)
- II. Bajo umbral de despertares por estrechamiento de la VAS/ ArTh
    - Agentes Hipnóticos / Medicamentos Z
- III. Inestabilidad del Sistema de Control Ventilatorio / High Loop gain <sup>2</sup>
    - Oxígeno terapia
    - Acetazolamida – Inhibidores de la Anhidrasa Carbónica. <sup>2</sup>

Los tratamientos dirigidos a corregir el deterioro no-anatómico consisten en:

- I. Deterioro de la capacidad de respuesta muscular de los músculos dilatadores de la VAS

---

## 4 | Conclusión

- Se pudo comprobar que implementar una terapia tradicional como una PNMR tipo Michigan plana podría incrementar las apneas e hipoapneas en un paciente previamente diagnosticado con SAHOS.
- Es sumamente importante que los odontólogos conozcan los riesgos de implementar una terapia con PNMR en pacientes con bruxismo del sueño sin un estudio del sueño previo que descarte un SAHOS en el paciente, lo cual cambia totalmente la terapéutica indicada.
- La terapia con DAM es una excelente alternativa de tratamiento para los pacientes con SB y SAHOS ya que se logra disminuir el IAH y mejora la saturación de oxígeno.
- La terapia DAM es una opción viable para pacientes con Síndrome de Down, teniendo en cuenta las variaciones que serán requeridas para mayor retención del

- dispositivo, mantenimiento de la DVO y del adelantamiento de la mandíbula debido a las alteraciones dentales y a la hipotonía e hiperlaxitud muscular.
- Para pacientes con SD es conveniente implementar dispositivos de anclaje anterior ó modificar los dispositivos de aleta dorsal introduciendo elásticos intermaxilares y mentonera.
  - Es fundamental complementar la terapia DAM con terapia posicional para obtener mayor resolución en el IAH y en el índice de ronquidos dependientes de supino.
  - Controlar la DVO y mantener el avance mandibular será siempre la clave del éxito del tratamiento con DAM, de lo contrario los resultados no serán muy significativos.
  - Es fundamental el tiempo de adaptación muscular a la terapia con DAM para ir obteniendo progresivamente un mayor efecto ortopédico sobre los pilares palatofaríngeos y palatoglosos, sobre el paladar blando y la base de la lengua.

## Bibliografía

1. Mercé Artigas López. SINDROME DE DOWN (Trisomia 21), Asociación Española de Pediatría, asociación española de pediatría. Pag 37-43
2. E. Culebras Atienza, J. Silvestre-Rangil, F.J. Silvestre Donat. ALTERACIONES ODONTO-ESTOMATOLÓGICAS EN EL NIÑO CON SINDROME DE DOWN. Revista Española de Pediatría 2012;68(6):434-439
3. James A. Merrell, Rally R. Shott. SINDROME DE APNEA OBSTRUCTIVA EN EL SINDROME DE DOWN: adenotonsilectomía o adenotonsilectomía mas faringoplastia?. International Journal of Pediatric Otorhinolaryngology, 71:1197-1203, 2017.
4. LAS PERSONAS CON SINDROME DE DOWN, PROPENSAS A SUFRIR APNEA DEL SUEÑO. Observatorio Global del Sueño. 7/03/2018.
5. LA RELACION ENTRE LA PANEA DEL SUEÑO Y EL SINDROME DE DOWN, objeto de una charla medica en Zaragoza. 24-01-2017.


6. Anna J. Esbensen. Division of Developmental Behavioral Pediatrics, Cincinnati Children's Hospital Medical Center, Cincinnati, Ohio, USA. PROBLEMAS DE SUEÑO Y SUS COMORBILIDADES ASOCIADAS EN LOS ADULTOS CON SINDROME DE DOWN. Síndrome de down revista Vida adulta. #/22 Febrero 2016
7. Ruben Lopez-Perez, Patricia Lopez-Morales, S. Aida Borges-Yañez, Gerado Maupomé, Gustavo Perés-Vidrioo PREVALENCIA DE BRUXISMO EN NIÑOS MEXICANOS CON SINDROME DE DOWN. Down Syndrome Research and Practice 12: 45-49, 2007.
8. Nilda Becerra, Emilia Valencia, Juan Carlos salinas, Lissette Cazenave y Monica Firmani. EFECTO DE LOS DISPOSITIVOS OCLUSALES SOBRE LA VIA AÉREA EN PACIENTES CON BRUXISMO. Revista Clínica de Periodoncia, Implantología y Rehabilitación Oral. 2016;9(1):66-73
9. Maria Clotilde Carra, DMD, PhD; Nelly Huynh, PhD; Bernard Fleury, MD; Gilles Lavigne, DMD, PhD, FRCD. OVERVIEW ON SLEEP BRUXISM FOR SLEEP MEDICINE CLINICIANS. Sleep Med Clin (2015) 10.1016/JSMC.2015.05.005
10. M. Winck; M. Drummond; P. Viana; J.C. Pinho; J.C. Winck. SLEEP BRUXISM ASSOCIATED WITH OBSTRUCTIVE SLEEP SYNDROME- A pilot study using a new portable device. Revista Portuguesa de Neumologia, portuguese Journal of Pulmonology. 2017. Pag 22 -26.
11. Lavigne GJ, Khoury S, Abe S, Yamaguchi T, Rappael K. BRUXISM PHHYSIOLOGY AND PATHOLOGY: an overview for clinicians. J Oral Rehabil. 2008; 35: 476-94.
12. Alberto Herrero Babiloni, DDS, MS; Gilles J. Lavigne, DMD, PhD, FRCD. SLEEP BRUXISM: A "BRIDGE" BETWEEN DENTAL AND SLEEP MEDICINE. JOURNAL OF CLINICAL SLEEP MEDICINE. commentary on prado et al study of associated factors with probable sleep bruxism among adolescents J Clin Sleep Med. 2018; 14(8):1376 and Miettinen et al. Home polysomnography reveals a first night

effect in patients with low Sleep bruxism activity. J Clin Sleep Med.  
2018;14(8):1377-1386.

13. Pierre Mayer, MD; Raphael Heinzer MD; and Gilles Lavigne, DMD, PhD. SLEEP BRUXISM IN RESPIRATORY MEDICINE PRACTICE. CHEST 2016; 149(1):262-271.

Anexo 1 Imágenes ampliadas

Figura 9




Carrera 48 19 A40 CS 1228  
Medellin, Antioquia 50021  
Tel: 6 [REDACTED]

ANDI  
CC 8 [REDACTED]  
Gener [REDACTED]

---

**Informe Sueño PLG**  
(20/04/2015)

Informe	Historia Clínica:	Paciente en tratamiento para apnea de sueño. Se realiza poligrafía de seguimiento. PESO: 46 Kg TALLA: 145 cm IMC: 21 EPWORTH: 1/24	::
	Procedimiento:	Se realiza poligrafía domiciliaria con equipo Apnea Link , haciendo énfasis en eventos respiratorios: flujo nasal, termistor, movimientos de tórax y abdomen, Saturación percutánea de oxígeno. Adicionalmente se registran los cambios de posición y el ritmo cardiaco. Se realiza validación de los eventos.	::
	Resultado:	El tiempo de registro fue de 4 h 52 minutos. El índice de apneas/hipopneas fue de 10/h ( LÉVE). La SpO2 promedio fue de 91% con SpO2 mínimas de 78%. El 24% del tiempo la SpO2 estuvo por debajo del 90%. El índice de desaturación fue de 21/H.	::
	Conclusiones:	La Frecuencia cardiaca promedio fue de 58 LPM. Índice de eventos respiratorios en rango LEVE asociado a desaturación moderada.	

Firma: 

Claudia T. Díaz Torres  
Internista (C) 00000000000000000000  
R. U. 06030397  
C.C. 45.505 171

Figura 9

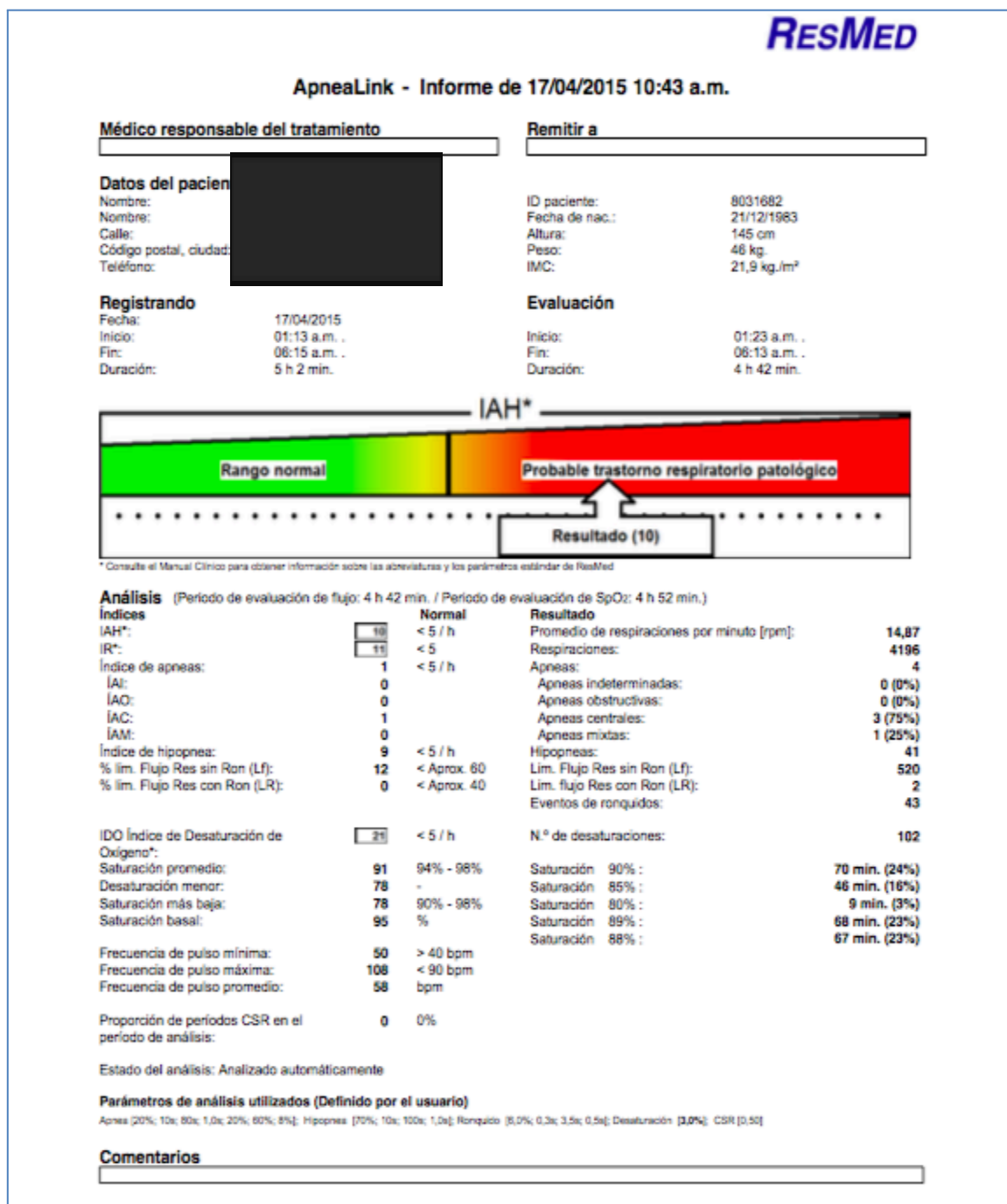
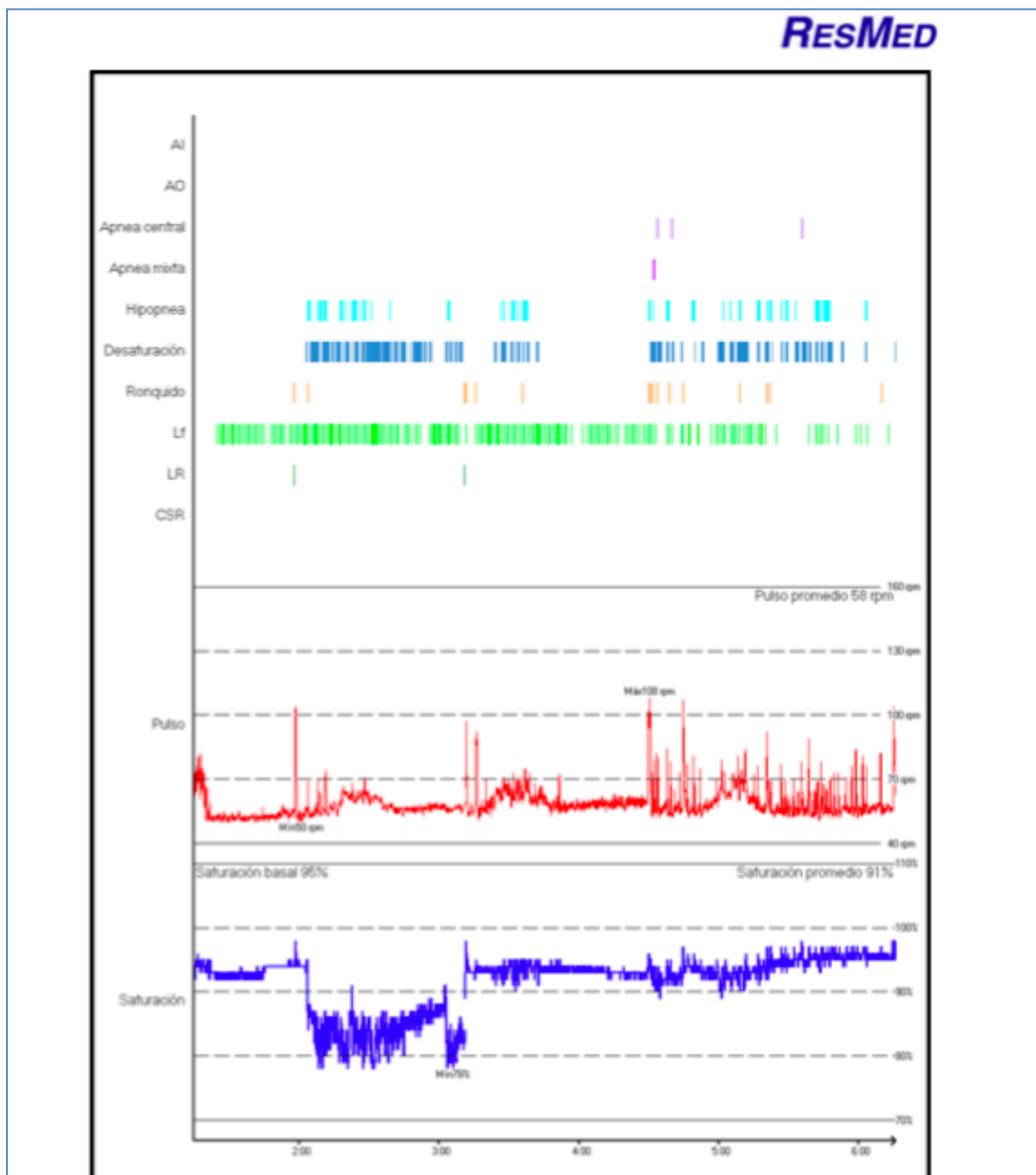



Figura 10



Figuras 11: Poligrafía 2015. Paciente con SD.



## Informe de Polisomnografía

**NEUMOMED**

Tiempo de análisis: 6 horas 43 minutos (404 minutos)  
 Hora de inicio del análisis: 2.9.2019 22:08  
 Hora de fin del análisis: 3.9.2019 4:52

**Información del paciente**

Nombre: <span style="background-color: black; color: black;">[REDACTED]</span> ID: <span style="background-color: black; color: black;">[REDACTED]</span>	Fecha de nacimiento: 21.12.1983 Edad: 35 Género: Hombre Altura: 145 cm Peso: 44 kg IMC: 21
--	---

**Historia**

Paciente con antecedente personal de síndrome de Down, bruxismo y trastorno obsesivo compulsivo, quien es remitido para estudio de sueño, con diagnóstico ya conocido de SAHOS leve de acuerdo a poligrafía realizada en 2015; se le realizó tratamiento con terapia de higiene de sueño, terapia posicional y placa dental, con los cuales presento mejoría de los síntomas, envían estudio para nueva evaluación.

**Procedimiento**

Se realizó polisomnograma digital con registro simultáneo de electroencefalograma, electrooculograma, esfuerzos respiratorios, pulso, oximetría, electromiograma, posición corporal, sonido y video. Los datos fueron interpretados y analizados de acuerdo con los estándares de la Academia Americana del Sueño.

**Características del sueño**

El tiempo total de cama fue de 355,1 minutos y el tiempo de sueño fue de 274,1 minutos con una eficiencia de sueño del 67,9% (BAJA). El tiempo de latencia fue de 48,8 minutos (PROLONGADO) y la latencia para sueño REM de 242,0 minutos (PROLONGADA)

El índice de microdespertares fue de 14,0/hora la mayoría de origen espontáneo.

Los estados de sueño estuvieron así: 2,9% en estadio 1 (BAJO); 24,4% en estadio 2 (BAJO); 72,5% en estadio 3 (ALTO) 0,2% en sueño REM (BAJO)

Colorado Rios, Andres Julian, 8031682  
 Calle 19A 44-25 LC 207 Torre Médica Salud y Servicios – Medellín  
 Centro Comercial Savanna Plaza Rionegro- Antioquia  
 www.neumomed.com  
 TEL: 574 6047065

**Figura 20. Resultado PSG basal paciente con SD.**



### Eventos Respiratorios

El promedio de SpO2 fue de 94,9% llegando a tener mínimas de 91,0%. El 0,0% del tiempo la SpO2 estuvo por debajo del 90%. Los eventos respiratorios registrados fueron 19 apneas obstructivas, 17 hipoapneas, 1 apnea central, 0 apneas mixtas. El índice de apneas/hipoapneas fue de 8,1/hora lo que se considera LEVE. Los eventos fueron dependientes de Supino. Se registró ronquido durante el 21,8% del tiempo.

### Movimientos de Piernas

No se registraron movimientos periódicos de las piernas, índice de PLM durante las fases de sueño: 0,0 /hora índice de LM durante PLM: 0,0 /hora.

### Eventos Cardíacos

La frecuencia Cardíaca promedio fue de 60,5LPM, sin que se registraran alteraciones del ritmo cardíaco

### Conclusiones

Estudio caracterizado por una eficiencia de sueño baja (suficiente para el análisis). Latencia para sueño no REM prolongada, latencia para sueño REM prolongada, con bajo porcentaje de sueño N1, N2 y REM.

Arquitectura alterada por microdespertares de origen espontáneo.

No se presentaron paroxismos ni movimientos anormales. Índice de movimiento de piernas en rango normal. SE REGISTRA BRUXISMO TONICO LEVE. (GRAFICA AL FINAL)

Índice de apneas/hipoapneas rango LEVE (Sahos LEVE), dependiente de supino. Ronquido MODERADO. Saturación de oxígeno promedio normal. T<sub>90</sub>: 0%

Se sugiere medidas de higiene de sueño, terapia posicional y valoración por ORL.

Claudia Patricia Díaz Bossa  
Neumóloga RM 86059397  
Medicina del SUEÑO

Colorado Rios, Andres Julian, 8031682

Calle 19A 44-25 LC 207 Torre Médica Salud y Servicios – Medellín  
Centro Comercial Savanna Plaza Rionegro- Antioquia  
www.neumomed.com  
TEL: 574 6047065

**Figura 21. Resultado PSG basal paciente con SD.**

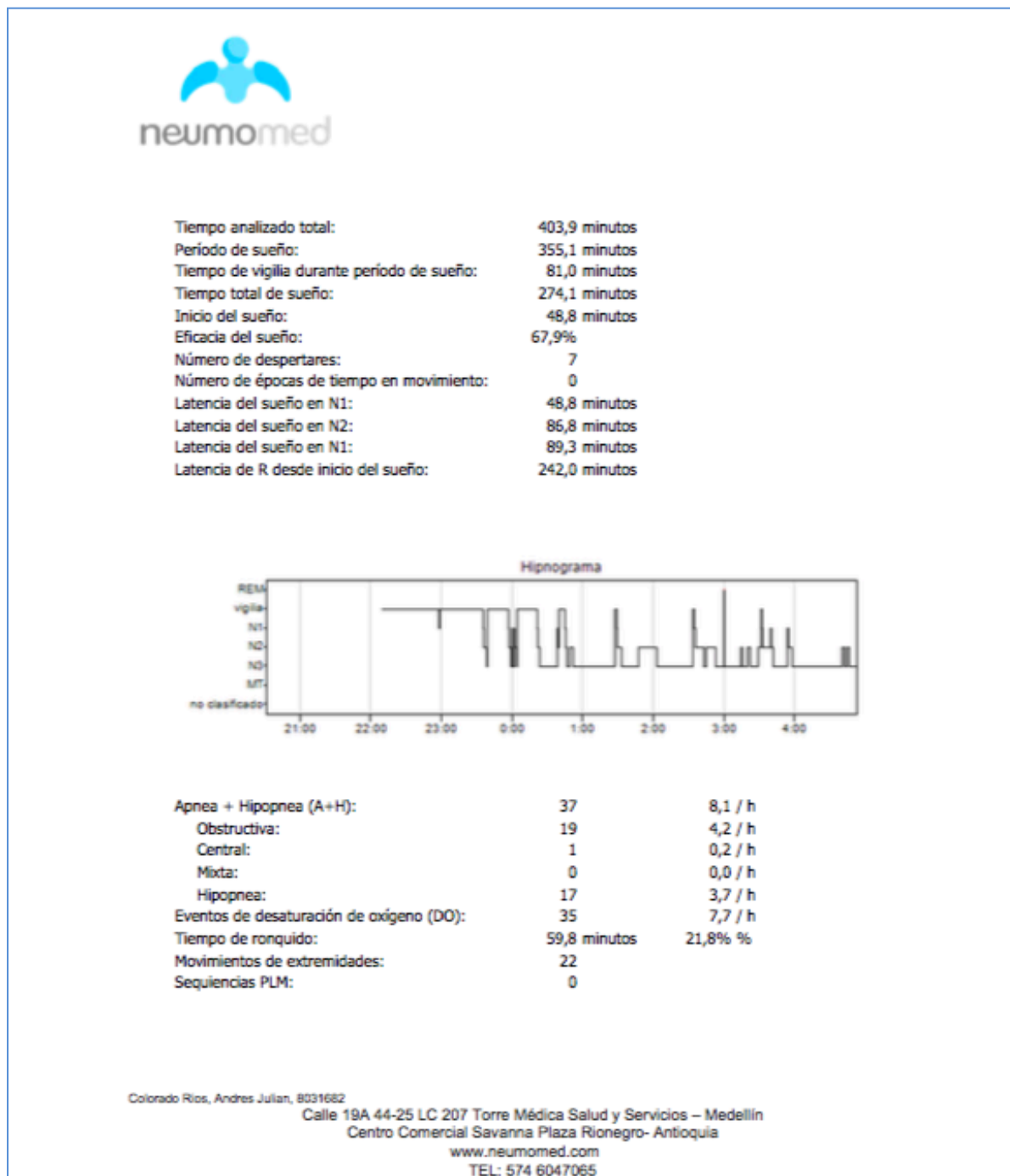


Figura 22. Resultado PSG basal paciente con SD.

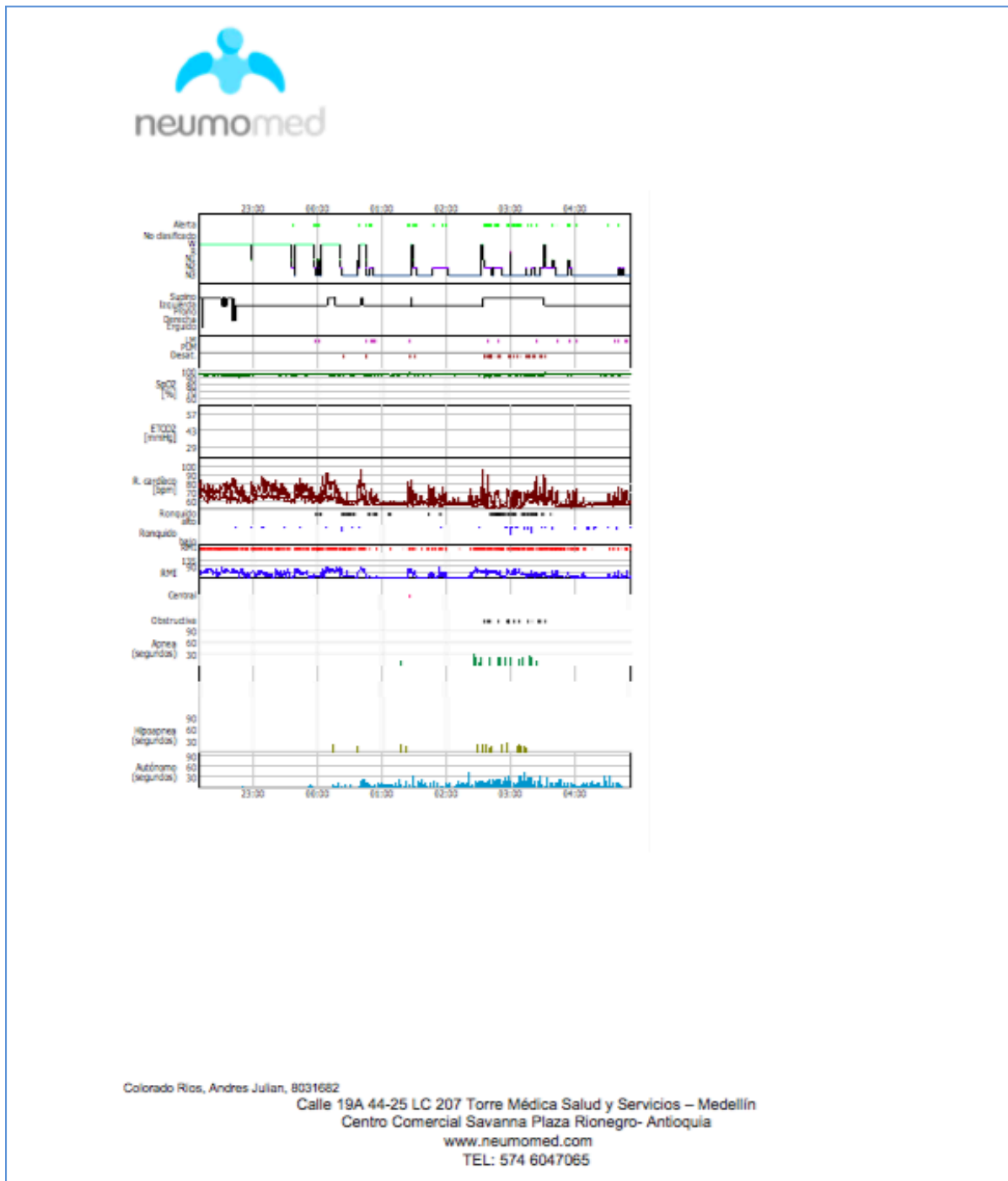


Figura 23. Resultado PSG basal paciente con SD.

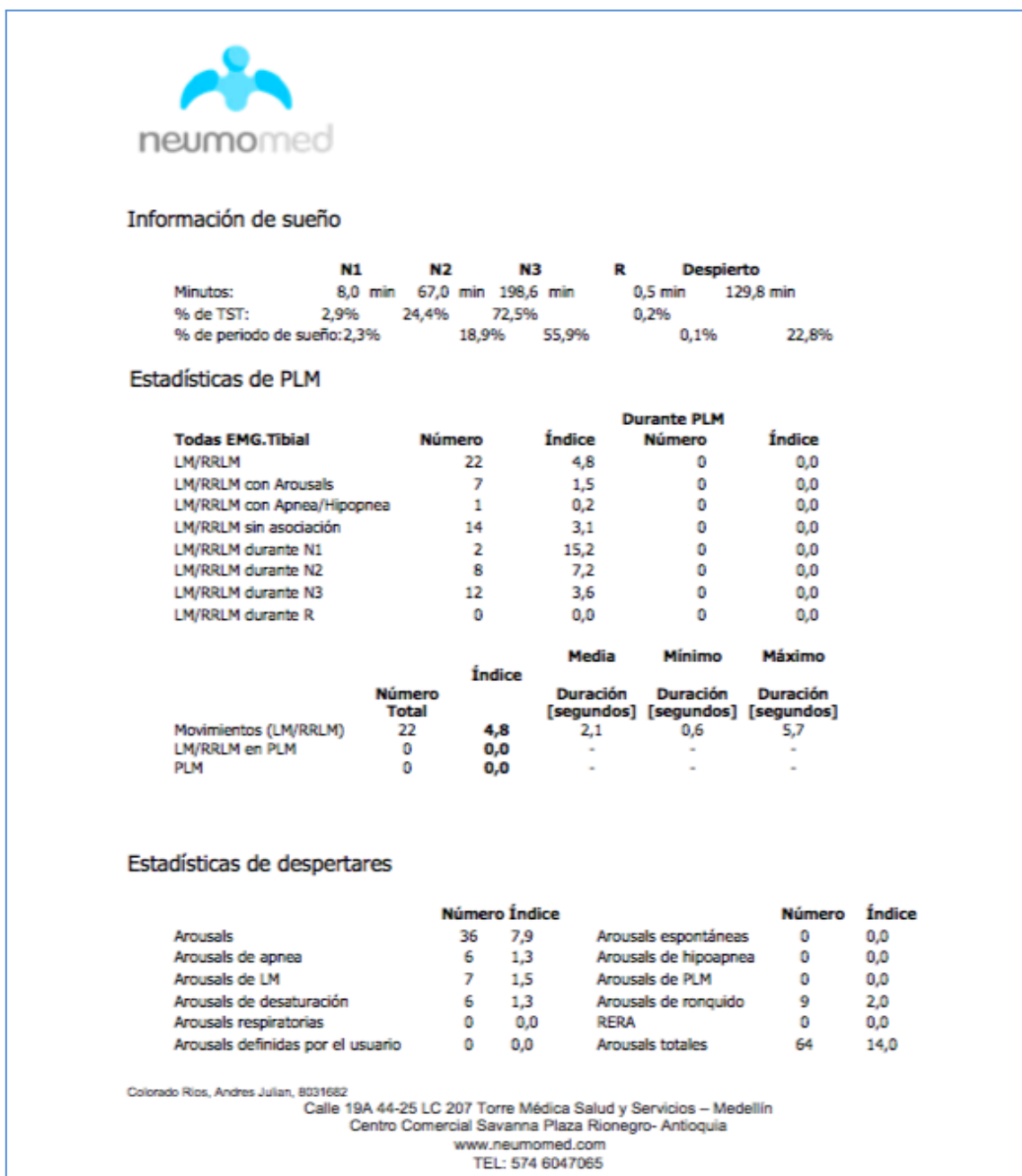


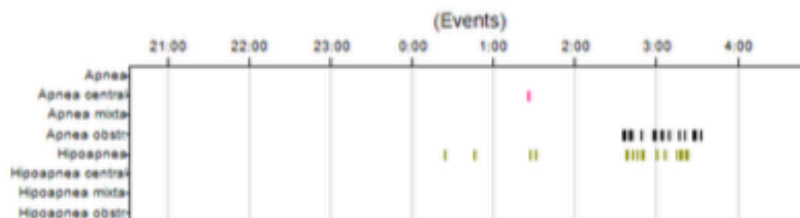
Figura 24. Resultado PSG basal paciente con SD. Información del sueño



Estadísticas de apnea/hipoapnea

Respiración	Número	%	A o H/h	Supino	No Supino	Media [segundos]	Más larga [segundos]
Apnea	20	54,1%	4,4	18	2	20,6	28,8
Obstructive	19	51,4%	4,2	18	1	21,0	28,8
Central	1	2,7%	0,2	0	1	12,8	12,8
Mixed	0	0,0%	0,0	0	0	-	-
Hipopnea	17	45,9%	3,7	13	4	19,4	24,2
Total	37		8,1	31	6	20,1	28,8

Respiración	Número en REM	Índice REM	Número en NREM	Índice NREM
Apnea	0	0,0	20	4,4
Obstructiva	0	0,0	19	4,2
Central	0	0,0	1	0,2
Mixta	0	0,0	0	0,0
Hipopnea	1	120,0	16	3,5
Total	1	120,0	36	7,9



Colorado Rios, Andres Julian, 8031682  
 Calle 19A 44-25 LC 207 Torre Médica Salud y Servicios – Medellín  
 Centro Comercial Savanna Plaza Rionegro- Antioquia  
 www.neumomed.com  
 TEL: 574 6047065

Figura 25. Resultado PSG basal paciente con SD. Estadísticas de apnea-hipoapnea.

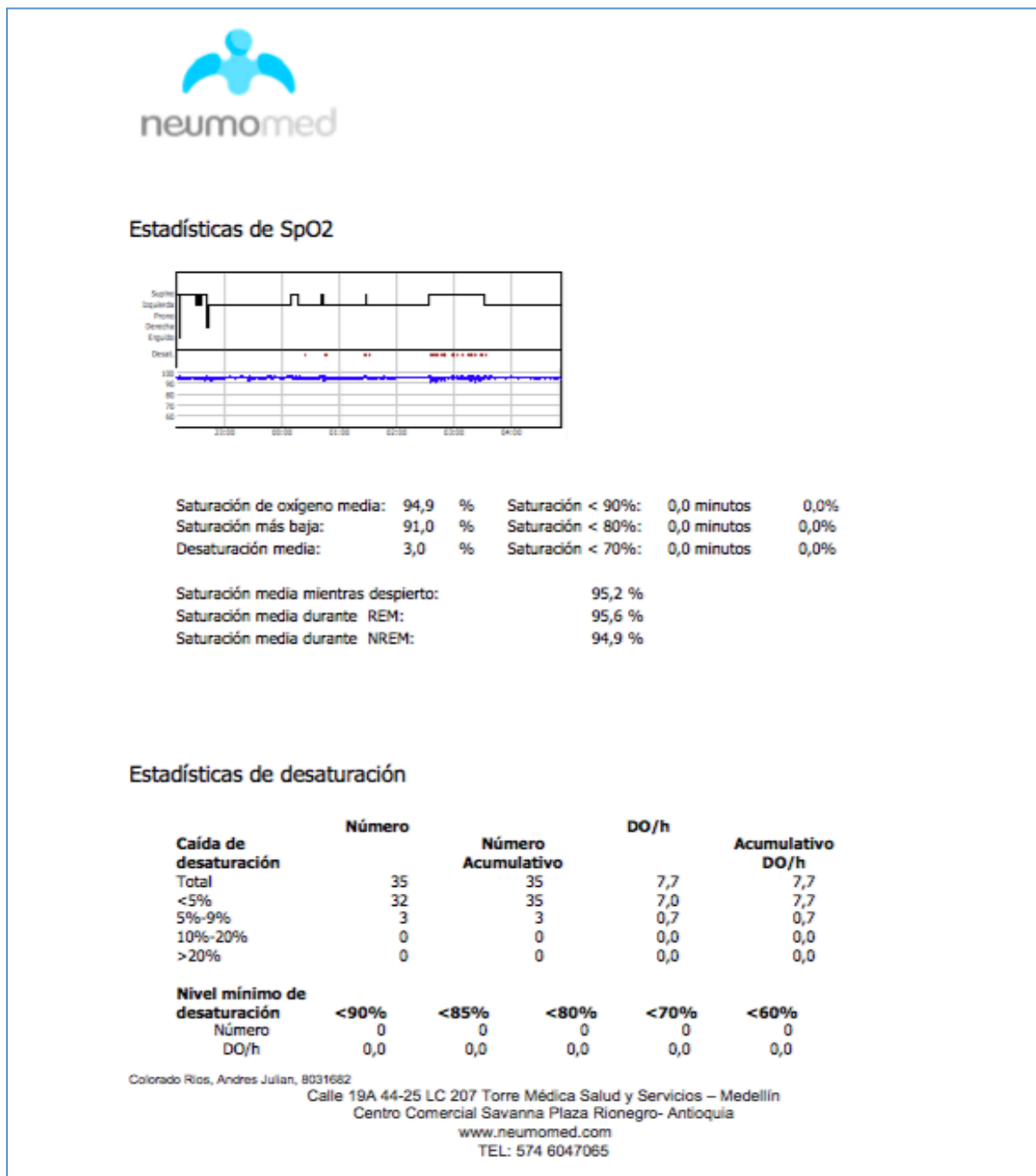


Figura 26. Resultado PSG basal paciente con SD. Estadísticas de saturación de O2.

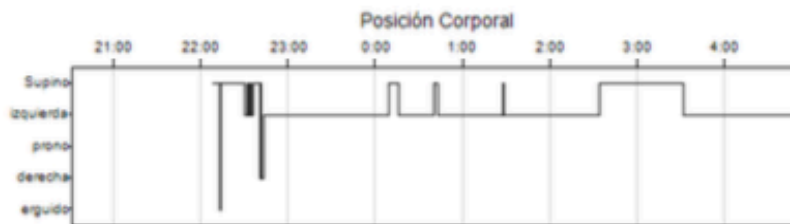

Relación apnea-desaturación

Desaturación	Apnea	Obstruktiva	Central	Mixta	Hipopnea	Total
>90%	17	16	1	0	17	34
81-90%	0	0	0	0	0	0
71-80%	0	0	0	0	0	0
61-70%	0	0	0	0	0	0
51-60%	0	0	0	0	0	0
<50%	0	0	0	0	0	0
Total	17	16	1	0	17	34

Estadísticas de posición

Posición	Tiempo del índice:		Transiciones	A+H/h
	[minutos]	Relativa [%]		
Supino	56,5	20,6%		32,9
Izquierda	217,6	79,4%		1,7
Prono	0,0	0,0%		-
Derecha	0,0	0,0%		-
Erguido	0,0	0,0%		-
Desconocidos	0,0	0,0%		-
Total	274,1	100,0%	20(4/h)	



Colorado Rios, Andres Julian, 8031682  
 Calle 19A 44-25 LC 207 Torre Médica Salud y Servicios – Medellín  
 Centro Comercial Savanna Plaza Rionegro- Antioquia  
 www.neumomed.com  
 TEL: 574 6047065

Figura 27. Resultado PSG basal paciente con SD. Relación apnea-desaturación.

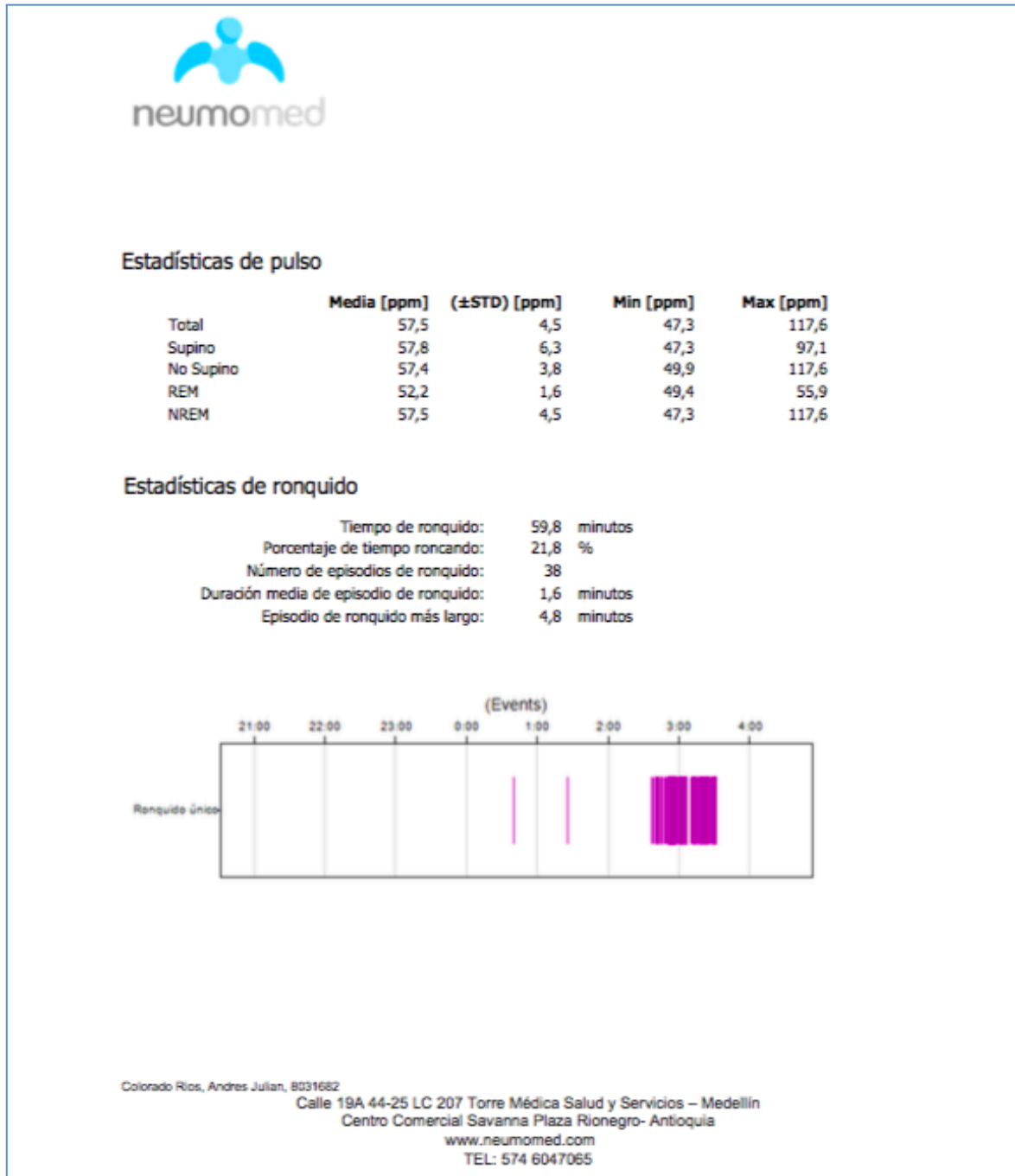


Figura 28. Resultado PSG basal paciente con SD. Registro cardiovascular.

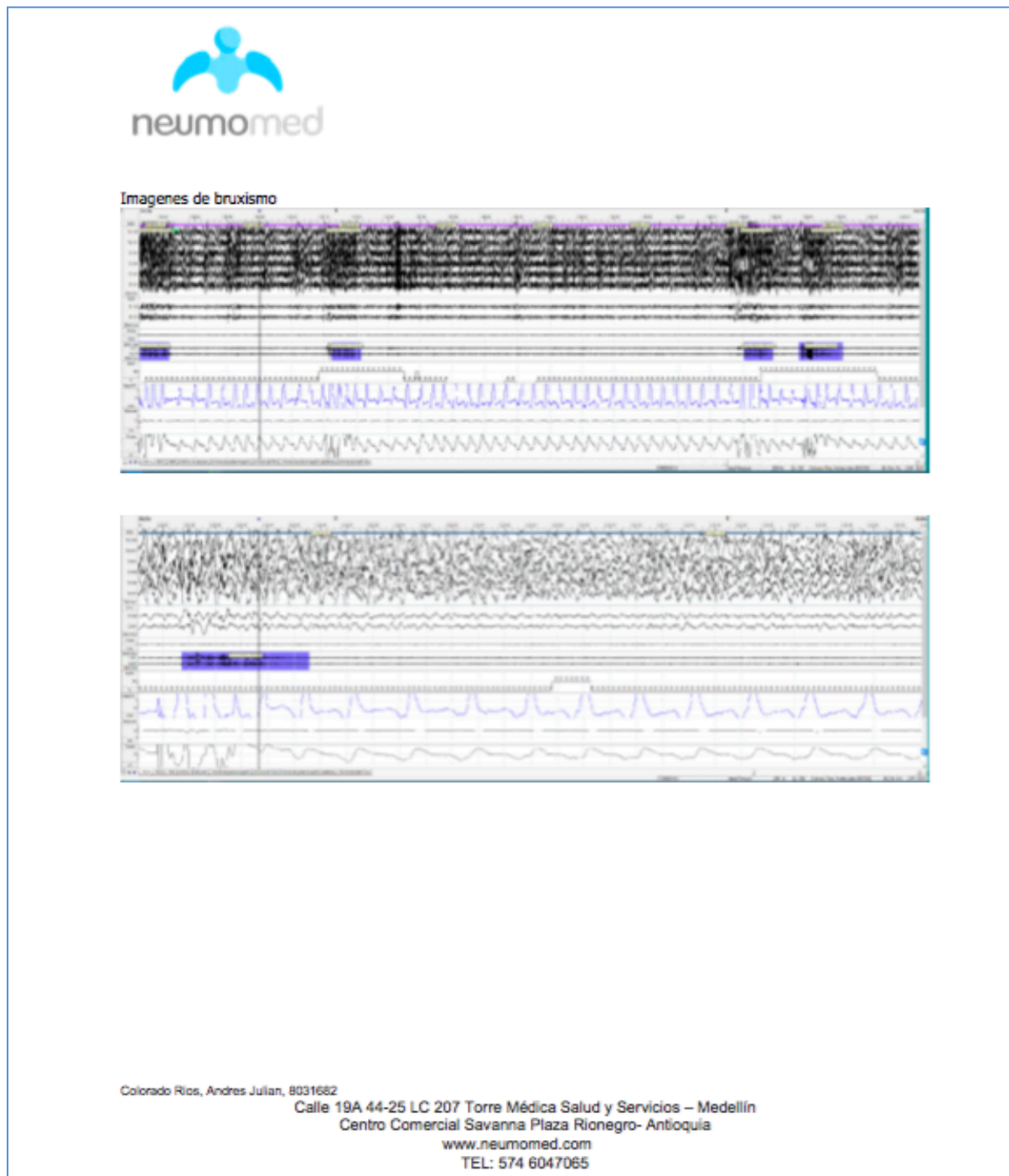
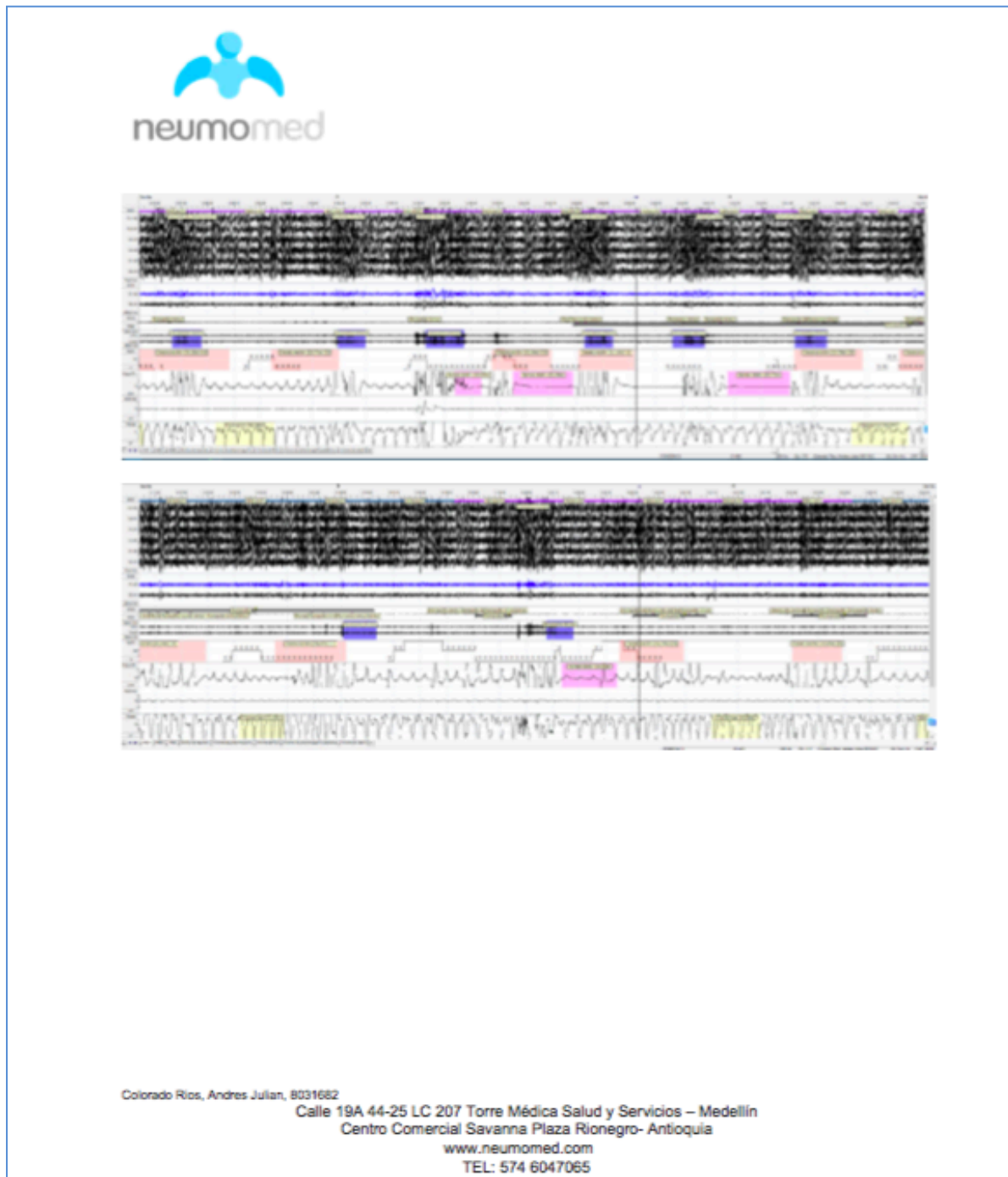

Figura 29. Resultado PSG basal paciente con SD. Registro EMG Bruxismo del sueño.



**Figura 30. Resultado PSG basal paciente con SD.**

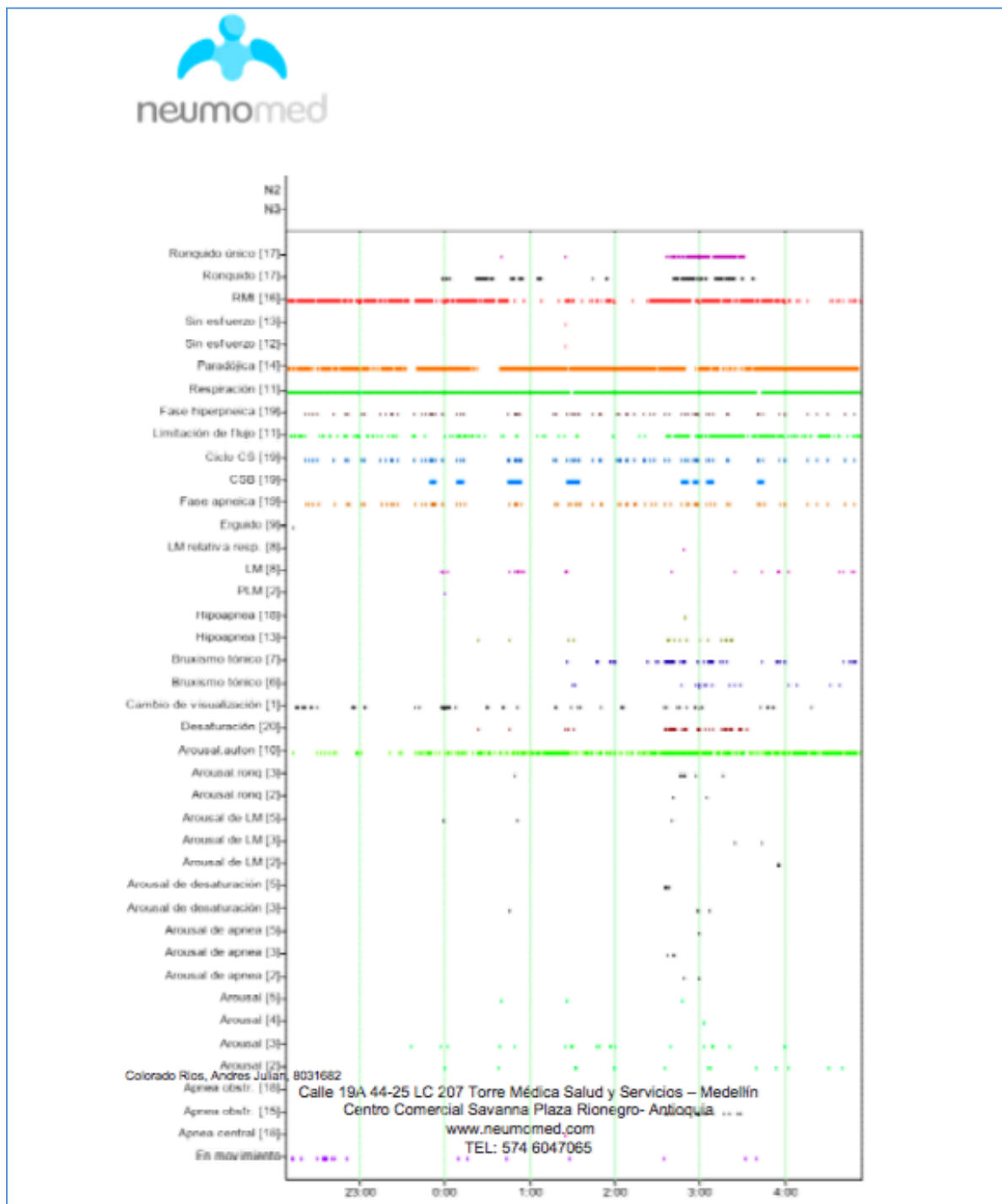
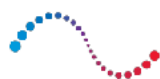

Figura 31. Resultado PSG basal paciente con SD.



ResMed

AirView™

NEUMOMED  
CALLE 19A 44-25  
2LOCAL 207  
MEDELLIN, Antioquia 050021

Teléfono: +57 46047065  
Correo electrónico:  
contacto@neumomed.com

23/10/2019

Identificación del paciente: 8031682  
Fecha de nacimiento: 21/12/1983  
Edad: 35  
Sexo: Mujer  
IMC: 20.9

### Informe de diagnóstico (Firmado)

#### Datos de la grabación 23/10/2019

Dispositivo	ApneaLink Air		Tipo:	III
Grabando	Inicio: 11:04pm	Fin: 5:56am	Duración - h:	6:52
Evaluación del flujo	Inicio: 11:14pm	Fin: 5:54am	Duración - h:	6:40
Evaluación saturación	Inicio: 11:14pm	Fin: 5:56am	Duración - h:	6:40

#### Estadísticas



Índice de eventos	IAH: 9.3	IA: 0.3	IH: 9.0
Supino	IAH: 16.7	IA: 0.3	IH: 16.3
No supino	IAH: 3.7	IA: 0.3	IH: 3.4
Erguido	IAH: 0.0	IA: 0.0	IH: 0.0
Eventos totales	Apneas: 2	Hipoapneas: 60	
Índice de apnea Obstructiva:	0.0 Central: 0.3	Mixta: 0.0	No clasificados: 0.0
Cheyne-Stokes	IAH: 0.0	IA: 0.0	IH: 0.0
Desaturación de oxígeno	IDO: 12.6	Total: 84	
% de saturación de oxígeno	Línea basal: 93	Promedio: 91	Mínimo: 85
% satur. oxig. - tiempo estudio	<= 90% sat: 24	<= 85% sat: 0	<= 80% sat: 0
	<= 88% sat: 4	<= 88% tiempo-h: 0.14	
Respiraciones	Total: 6481	Promedio/min: 16.2	Ronquidos: 89
Pulso - rpm	Mín.: 53	Promedio: 63	Máx.: 92

Criterios análisis: AASM 2012, Análisis automática  
Apnea[10%; 10s; 80s; 1.0s; 20%; 60%; 8%]; Hipoapnea[70%; 10s; 100s; 1.0s]; Ronquido[6.0%; 0.3s; 3.5s; 0.5s]; Desaturación[3.0%]; RCS[0.5]. Sensor de flujo de aire y sensor de esfuerzo respiratorio: Transductor de presión. Las hipoapneas se cuentan solo si existen datos de oximetría válidos.

Figura 38: resultado PR con PNMR.





NEUMOMED  
CALLE 19A 44-25  
Z.LOCAL 207  
MEDELLIN, Antioquia 050021

Teléfono: +57 49047065  
Correo electrónico:  
contacto@neumomed.com

**23/10/2019**

Identificación del paciente: B031682  
Fecha de nacimiento: 21/12/1983  
Edad: 35  
Sexo: Mujer  
IMC: 20.9

**Interpretación**

Procedimiento: Se realiza poligrafía domiciliaria con equipo Air view ( Res med), haciendo énfasis en eventos respiratorios: flujo nasal, termistor, movimientos de tórax y abdomen, Saturación percutánea de oxígeno. Adicionalmente se registran los cambios de posición y el ritmo cardíaco. Se realiza validación de los eventos. Se considera aceptable un tiempo mínimo de evaluación de 3 horas.

Resultados

Tiempo de evaluación: válido.

IAH: 9.3/H, con predominio de hipoapneas. Los eventos fueron dependientes de supino. Índice de ronquido de 12.7/h. La Spo2 promedio fue de 91%, con un IDO de 12.6 y un T 90 de 24%.

Conclusiones: Sahos LEVE, dependiente de supino.  
SpO2: Normal  
Ronquido: LEVE

**Electrónicamente firmado por Dr Claudia Diaz, número de licencia RM**  
**24/10/2019 9:41am (PST)**

**Figura 39: resultado PR con PNMR.**



NEUMOMED  
CALLE 19A 44-25  
LOCAL 207  
MEDELLIN, Antioquia 050021

Teléfono: +57 45047085  
Correo electrónico:  
contacto@neumomed.com

23/10/2019

Identificación del paciente: 8031682  
Fecha de nacimiento: 21/12/1983  
Edad: 35  
Sexo: Mujer  
IMC: 20.9

Gráficos

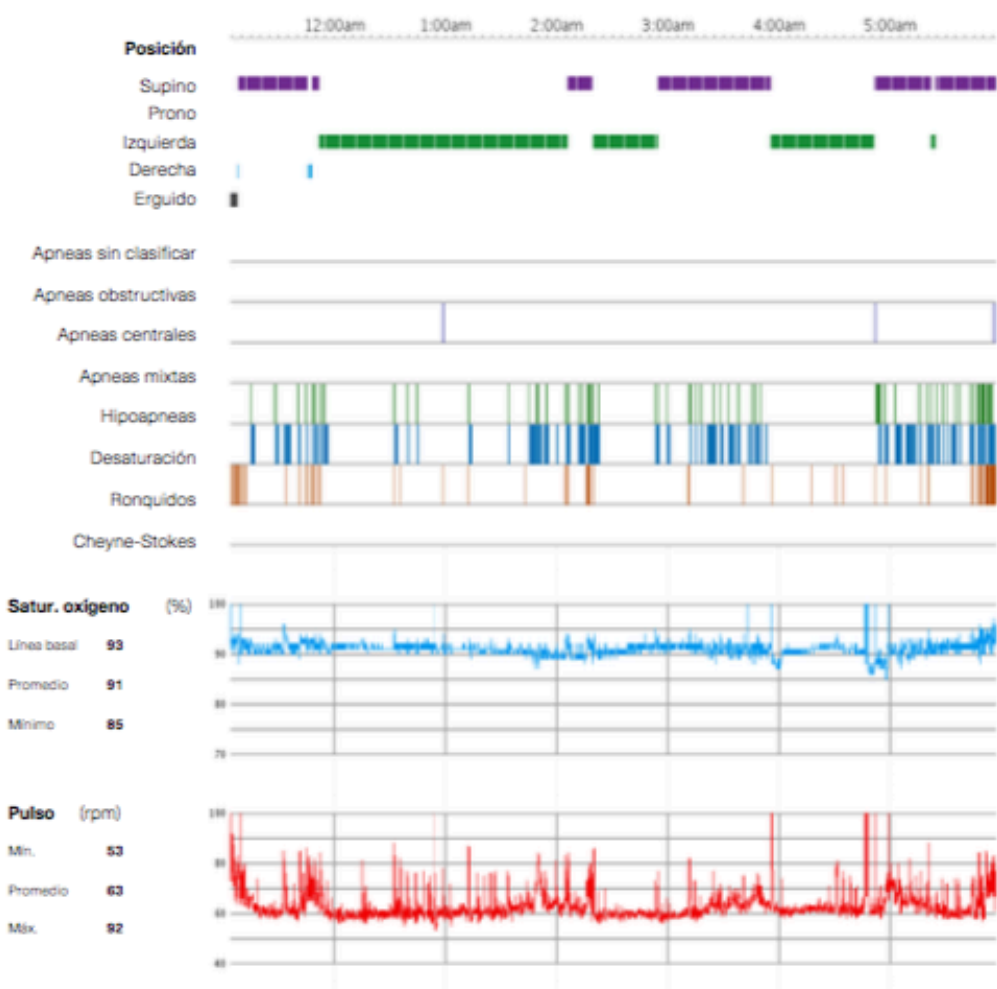

Figura 40: resultado PR con PNMR. Paciente con SD



NEUMOMED  
CALLE 19A-44-25  
BLOCAL 207  
MEDELLIN, Antioquia 050021

Teléfono: +57 49047065  
Correo electrónico:  
contacto@neumomed.com

24/10/2019

Identificación del paciente: B031682  
Fecha de nacimiento: 21/12/1983  
Edad: 35  
Sexo: Mujer  
IMC: 20.9

### Informe de diagnóstico

#### Datos de la grabación 24/10/2019

Dispositivo	ApneaLink Air			Tipo:	III
Grabando	Inicio: 11:40pm	Fin: 9:13am	Duración - h:	9:33	
Evaluación del flujo	Inicio: 11:50pm	Fin: 9:11am	Duración - h:	9:21	
Evaluación saturación	Inicio: 11:50pm	Fin: 9:13am	Duración - h:	9:22	

#### Estadísticas

Índice de eventos	IAH: 6.7	IA: 0.1	IH: 6.6
Supino	Tiempo - h: 1:24	Porcentaje: 15.1	
	IAH: 19.8	IA: 0.0	IH: 19.8
No supino	Tiempo - h: 7:50	Porcentaje: 83.8	
	IAH: 4.5	IA: 0.1	IH: 4.3
Erguido	Tiempo - h: 0:05	Porcentaje: 1.0	
	IAH: 0.0	IA: 0.0	IH: 0.0
Eventos totales	Apneas: 1	Hipoapneas: 62	
Índice de apnea Obstruktiva	Central: 0.0	Mixta: 0.1	No clasificados: 0.0
Cheyne-Stokes	Tiempo - h: 0:00	Porcentaje: 0	
Desaturación de oxígeno	IDO: 11.2	Total: 105	
% de saturación de oxígeno	Línea basal: 97	Promedio: 91	Mínimo: 85
% satur. oxig. - tiempo estudio	<=90%sat: 13	<=85%sat: 0	<=80%sat: 0
	<=85%sat: 1	<=80% tiempo-h: 0:02	
Respiraciones	Total: 9762	Promedio/min: 17.4	Ronquidos: 370
Pulso - rpm	Mín.: 56	Promedio: 66	Máx.: 107

Criterios análisis: **AASM 2012, Análisis automática**  
 Apnea[10%; 10s; 80s; 1.0s; 20%; 60%; 8%]; Hipoapnea[70%; 10s; 100s; 1.0s]; Ronquido[6.0%; 0.3s, 3.5s; 0.5s]; Desaturación[3.0%]; RCS[0.5]. Sensor de flujo de aire y sensor de esfuerzo respiratorio: Transductor de presión. Las hipoapneas se cuentan solo si existen datos de oximetría válidos.

Figura 41: resultado PR con DAM. Paciente con SD.



NEUMOMED  
CALLE 19A 44-25  
BLOCAL 207  
MEDELLIN, Antioquia 050021

Teléfono: +57 45047065  
Correo electrónico:  
contacto@neumomed.com

24/10/2019

Identificación del paciente: 8031682  
Fecha de nacimiento: 21/12/1983  
Edad: 35  
Sexo: Mujer  
IMC: 20.9

### Interpretación

Procedimiento: Se realiza poligrafía domiciliaria con equipo Air view ( Res med) , haciendo énfasis en eventos respiratorios: flujo nasal, termistor, movimientos de tórax y abdomen, Saturación percutánea de oxígeno. Adicionalmente se registran los cambios de posición y el ritmo cardíaco. Se realiza validación de los eventos. Se considera aceptable un tiempo mínimo de evaluación de 3 horas.

### Resultados

Tiempo de evaluación: válido.

IAH: 6.7/H, con predominio de hipoapneas. Los eventos fueron dependientes de supino. Índice de ronquido de 41.11/h. La Spo2 promedio fue de 91%, con un IDO de 11.2 y un T 90 de 13%.

Conclusiones: Sahos LEVE, dependiente de supino.

SpO2: Normal.

Ronquido:LEVE.

**Figura 42. Resultado PR con DAM. Paciente con SD**



NEUMOMED  
CALLE 19A 44-25  
BLOCAL 207  
MEDELLIN, Antioquia 060021  
  
Teléfono: +57 45047065  
Correo electrónico:  
contacto@neumomed.com



Edad: 35  
Sexo: Mujer  
IMC: 20.9

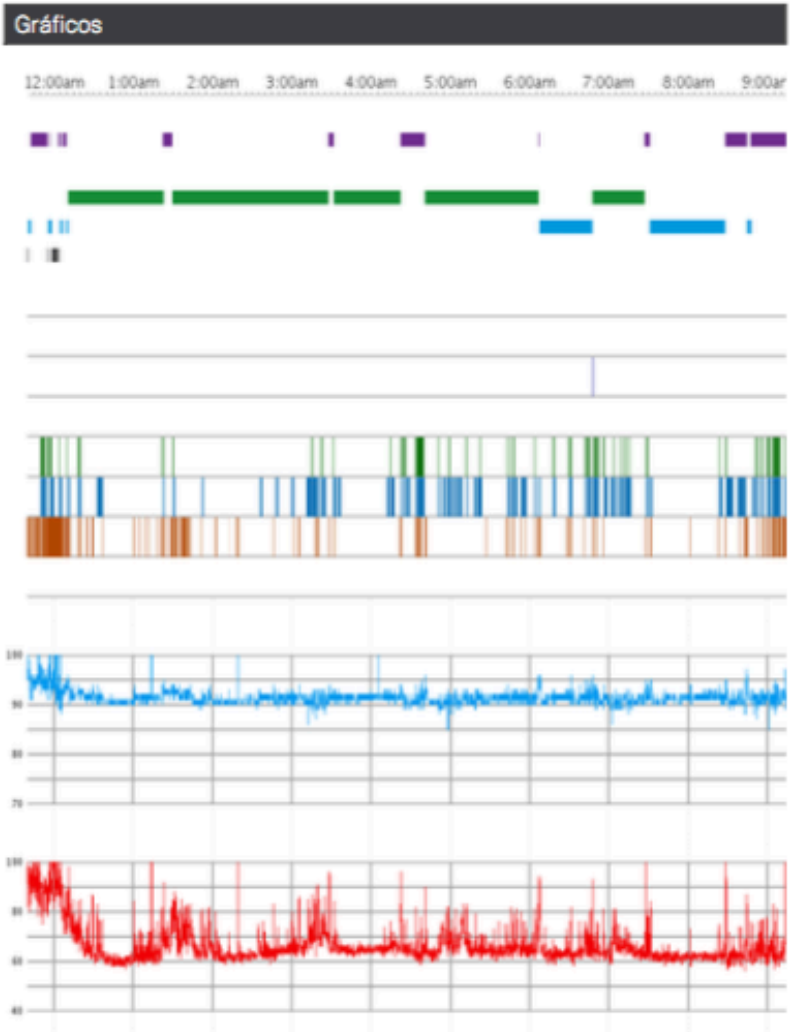


Figura 42. Resultado PR con DAM. Paciente con SD