

*Artículo original*

## **Estrategias regenerativas para la preservación alveolar. Revisión bibliográfica.**

Soraya Guillén Villoria<sup>1</sup> | Ana Boquete Castro<sup>2</sup> | José María Aguado Gil<sup>3</sup>

<sup>1</sup>DDS, MSc, Alumna del Máster de Cirugía, Periodoncia y Rehabilitación en Implantología Oral, Sede Madrid | <sup>2</sup>DDS, MSc, Ph.D., Coordinadora de la Cátedra de Formación e I+D en Odontología Clínica Universidad Católica de Murcia UCAM | <sup>3</sup>DDS, Coordinador Académico del Máster en Cirugía, Periodoncia y Rehabilitación en Implantología Oral. Universidad Católica de Murcia UCAM-Madrid, España

**Palabras claves:** socket | preservation | biological | ridge

Guillén S, Boquete A, Aguado J. Estrategias regenerativas para la preservación alveolar. Revisión bibliográfica.. *Revista Científica PgO UCAM*,2021;1:1-14

### **RESUMEN**

Una exodoncia conlleva una reabsorción del reborde alveolar. La magnitud de estos cambios es importante en la toma de decisiones y en la planificación integral del tratamiento. Con el fin de minimizar al máximo dichos cambios se han descrito diferentes técnicas conocidas como técnicas de preservación alveolar (ARP), en las cuales se emplean injertos óseos, membranas (Regeneración Ósea Guiada), factores de crecimiento, así como la colocación de implantes inmediatos. En esta revisión bibliográfica se incluyeron 25 artículos, 15 correspondieron a revisiones sistemáticas y 10 fueron ensayos clínicos. Todos los estudios clínicos tuvieron un periodo de evaluación de al menos 3 meses.

Se concluye que la preservación de la cresta alveolar con el uso de diferentes sustitutos óseos representa un método eficaz para disminuir el proceso de reabsorción fisiológica tras la extracción dental. El uso de membranas de barrera (ROG) presenta un gran beneficio en la preservación de la altura ósea. El plasma rico en factores de crecimiento estimula la reparación de tejidos duros y blandos y su regeneración, obteniéndose un hueso de mayor calidad. La colocación inmediata de implantes puede ser considerada como una técnica de preservación alveolar. Aunque la ARP es una técnica ampliamente estudiada, se necesitan más investigaciones, así como protocolos más estandarizados.

## 1 | Introducción

La extracción de una pieza dental estará indicada cuando no se pueda restaurar o mantener en condiciones aceptables para la salud, función y / o estética a largo plazo. Las pérdidas de piezas dentales generan un impacto directo en la calidad de vida de las personas al afectar la capacidad de masticar, hablar y, en algunos casos, socializar <sup>1</sup>.

La realización de una exodoncia conlleva una reabsorción del reborde alveolar remanente como consecuencia del remodelado óseo. Este proceso de reabsorción se inicia inmediatamente después de la extracción dental, llegando hasta un 40-60% de disminución en las dimensiones horizontales y verticales del reborde alveolar durante el primer año. Los estudios radiográficos mostraron que la pérdida en altura de la cresta alveolar se produjo en gran medida durante los primeros 90 días posteriores a la extracción <sup>2</sup>. En esta misma línea, Tan et al.,<sup>3</sup> en su revisión sistemática de 2012 indicaron, para alvéolos post extracción en los que no se utilizó ninguna técnica de preservación alveolar, una reabsorción de 3,8 mm de hueso horizontal y 1,2 mm de pérdida de hueso vertical dentro de los 6 primeros meses tras la exodoncia. En otros términos, esto se corresponde con un 29- 63% de pérdida de hueso horizontal y un 11-22% de pérdida de hueso vertical.

Vignoletti et al.<sup>4</sup> también expusieron que la reabsorción del reborde alveolar se

hacía más evidente en el componente horizontal y que la pérdida concomitante vertical era más evidente a nivel vestibular.

La práctica de la conservación del hueso tras la extracción de la pieza dental en un intento por mantener la altura y el ancho de la cresta, se describió por primera vez como "mantenimiento del hueso". <sup>5-7</sup>

Tras ello se utilizaron diferentes términos para describir el mismo procedimiento, como 'preservación de la cavidad', 'aumento de la cavidad', 'injerto de la cavidad', 'preservación de la cresta', 'injerto de hueso alveolar' y 'aumento alveolar', que se define en el Glosario de términos prostodónticos como "cualquier procedimiento quirúrgico empleado para alterar el contorno del reborde alveolar residual" (Academy of Prosthodontics 2005). Para evitar la ambigüedad, el término "preservación de la cresta alveolar" (ARP) se utilizará a lo largo de esta revisión. La ARP se define como el procedimiento de detener o minimizar la reabsorción de la cresta alveolar tras la extracción del diente para un futuro tratamiento prostodóntico, incluida la colocación de implantes dentales.

Objetivo: Analizar las diferentes estrategias regenerativas y de preservación de un alvéolo post extracción existentes en la literatura actual.

## 2 | Material y métodos

El protocolo llevado a cabo para desarrollar esta revisión bibliográfica comprende los siguientes pasos: formulación de preguntas siguiendo el formato PICO (Patient Population, Intervention, Comparison and Outcome), definir los criterios de inclusión y exclusión, buscar los artículos, seleccionarlos, valorar la calidad de los estudios, extraer los datos y realizar una tabla de resultados, analizar los datos e interpretar y discutir dicha evidencia.

### Formato PICO

El formato PICO se utilizó para formular una pregunta con el fin de realizar la búsqueda; *¿Qué tratamientos, técnicas y biomateriales se emplean en las técnicas de preservación alveolar, y cuál es la más efectiva o con mejores resultados a largo plazo?:*

#### Paciente/ población:

La población de interés de esta revisión bibliográfica se limitaba a humanos con piezas extraídas recientemente, objeto del estudio, en los que se habían realizado técnicas de preservación alveolar definida como “cualquier método terapéutico realizado inmediatamente posterior a la extracción dental con el fin de conservar las dimensiones del alvéolo para así poder tener la máxima disponibilidad ósea para la colocación de un implante dental.

#### Intervención:

Preservación alveolar.

#### Comparación:

Para dilucidar este aspecto se compararon diferentes intervenciones terapéuticas con la cicatrización espontánea del alvéolo post-extracción.

#### Medidas de Resultado

Las dos variables escogidas fueron los cambios dimensionales que ocurren en las paredes alveolares tras la extracción dental y de la preservación alveolar medidas tanto en altura como en anchura (en mm o %). También se consideraron los cambios producidos en tejidos blandos (en mm o %).

### 2.1 | Criterios de selección

A la hora de definir los criterios de inclusión y exclusión, se intentó buscar el mayor número de revisiones sistemáticas y ensayos clínicos acerca del tema abordado, incluyendo ensayos clínicos controlados aleatorizados, estudios de casos y controles, estudios longitudinales prospectivos y estudios de cohorte, donde se realizarán terapias de preservación alveolar, con exodoncias seriadas o no; estudios que reportan cambios en los niveles óseos y que evaluarán las dimensiones óseas alveolares en altura y espesor, realizados en humanos y publicados en inglés o español con fecha de publicación de 2011 en adelante. Se excluyeron artículos en otros idiomas y con antigüedad superior a los 10 años, así como, aquellos que incluyeran informes casos, cartas y narrativas, resúmenes,

revisiones históricas o estudios in vitro y en animales.

## 2.2 | Estrategias de búsqueda

Entre marzo y junio de 2021 se realizó una búsqueda electrónica en las bases de datos MedLine (PubMed), y Cochrane Plus de los artículos versados al respecto, conforme a la sistemática de la medicina basada en la evidencia de Oxford (EBM) intentando, con ello, conseguir un grado de evidencia científica significativa con un grado de recomendación clínica óptimo.

Para encontrar dichos estudios se realizaron búsquedas utilizando las posibles combinaciones de las siguientes palabras clave: “socket, preservation, biological, ridge”

El resultado final fue la búsqueda:

“(socket[All Fields] AND (“preservation, biological”[MeSH Terms] OR (“preservation”[All Fields] AND

“biological”[All Fields]) OR “biological preservation”[All Fields] OR “preservation”[All Fields])) OR (ridge[All Fields] AND (“preservation, biological”[MeSH Terms] OR (“preservation”[All Fields] AND “biological”[All Fields]) OR “biological preservation”[All Fields] OR “preservation”[All Fields]))”

Además, para complementar el proceso de búsqueda electrónica, se llevó a cabo una búsqueda manual adicional, recuperando artículos potenciales en las bibliografías de los estudios recuperados.

## 2.3 | Evaluación y selección

Inicialmente, los artículos fueron examinados, primero por el título y luego por el resumen. En una segunda etapa los artículos de texto completo fueron leídos en detalle. Los documentos que cumplieron con todos los criterios de selección fueron procesados para la extracción de los datos.

## 3 | Resultados

La búsqueda inicial mostró 1882 resultados de la base de datos MEDLINE (NCBI Ovid y PubMed Central [PMC]) y 384 de la base de datos Cochrane Plus. De todos ellos se desecharon aquellos que estaban duplicados y se realizó una selección por título y, posteriormente, por abstract seleccionando un total de 44

artículos, los cuales fueron analizados a texto completo, finalmente tras aplicar los criterios de selección, se incluyeron 25 artículos que cumplían estrictamente con los criterios de inclusión, y exclusión expuestos, tal y como refleja el diagrama de flujo PRISMA de la figura 1.

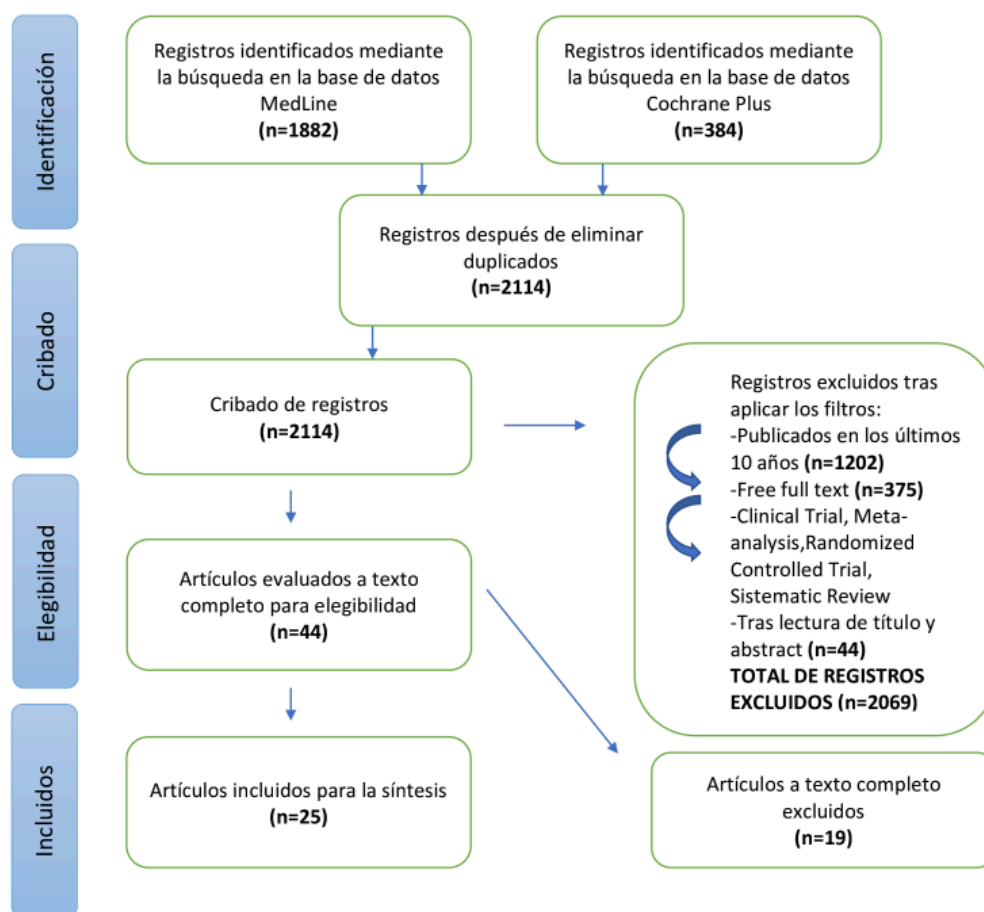


Figura 1. Diagrama de flujo PRISMA para la selección de artículos

De los 44 artículos que se leyeron a texto completo, fueron excluidos 19, dado que no cumplían con los criterios de inclusión expuestos. Los motivos de exclusión de dichos artículos fueron los siguientes:

- o No aportaba suficiente información acerca del tema (n=5);
- o En animales (n=1);
- o Estudio con muestra no evaluada a largo plazo (n=3);

- o Sin análisis clínico (solo histología) (n = 1);
- o Tratamiento de alveolos severamente comprometidos (n = 1);
- o Ensayo clínico no aleatorizado (n = 2);
- o Estudio in vitro (n=1);
- o Falta de tamaño muestral suficiente (n = 5).

### Diseño del estudio y periodo de evaluación

De los estudios seleccionados, 15 correspondieron a revisiones sistemáticas y 10 fueron ensayos clínicos. Todos los estudios clínicos tuvieron un periodo de evaluación de al menos tres meses.

Una vez revisados y seleccionados los artículos, el siguiente paso fue analizar e interpretar los resultados, reflejándolos en las tablas 1 y 2.

## 4 | Discusión

En procura de prevenir y solucionar la reabsorción alveolar, aparecen en la literatura diferentes procedimientos de preservación alveolar (ARP). El objetivo de algunos de ellos ha sido rellenar los alvéolos con materiales como los injertos óseos que incluyen autoinjerto, aloinjerto y xenoinjerto. También se usan algunos materiales aloplásticos que pretenden mantener el volumen óseo de los alvéolos.

### 4.1 | Injertos óseos

La mayoría de los estudios que investigaron los cambios dimensionales de los tejidos duros y blandos tras la extracción dental afirman que el material ideal empleado como injerto óseo no solo debe presentar propiedades osteoconductoras, sino que también debe promover la osteoinducción y la osteogénesis. Solo el hueso autólogo presenta estas tres propiedades y es por lo que a día de hoy se considera el “gold estándar” en los procedimientos de aumento óseo<sup>27</sup>. Sin embargo, la zona de operación adicional, el tiempo prolongado de la cirugía, la morbilidad del lado donante, la disponibilidad limitada de

hueso autólogo y las molestias postoperatorias conducen al uso de sustitutos óseos alternativos para la regeneración ósea<sup>26</sup>.

La presente investigación pudo analizar un gran número de estudios agrupando los resultados en función de la fuente de los sustitutos óseos utilizados. Si bien este método de gestión de los datos disponibles y el análisis de una gran muestra heterogénea presenta limitaciones inherentes, los resultados revelaron tendencias similares en los estudios incluidos. Como tal, se pueden sacar dos conclusiones principales: (1) como se informó anteriormente, ARP posee la capacidad de disminuir el proceso de reabsorción tras la extracción dental y (2) aparentemente solo hay diferencias mínimas entre los sustitutos óseos. Estos resultados están en concordancia con investigaciones previas que informaron resultados clínicos similares asociados con ARP utilizando diferentes sustitutos óseos<sup>24-26</sup>.

A pesar de esto, existe una revisión sistemática y metanálisis que ha informado de resultados superiores

atribuidos a los sustitutos óseos xenogénicos o alogénicos en combinación con una esponja o membrana de colágeno<sup>37</sup>. Jambjekar et al<sup>35</sup> en 2015 y Joudzbalys et al<sup>28</sup> en 2019, concluyeron en sus revisiones sistemáticas que la preservación alveolar llevada a cabo con injertos xenogénicos y alogénicos presentaba una resorción ósea resultante ligeramente menor al resto de sustitutos óseos, siendo considerados como los injertos más óptimos.

Stumbras et al<sup>26</sup> expuso en su revisión sistemática que los aloinjertos y especialmente, el hueso cortical particulado desmineralizado (Desmineralized Freeze-dried bone allograft, DFDBA), poseían propiedades osteoinductoras y osteoconductoras por lo tanto, no solo servían como andamio para la regeneración de hueso nuevo, sino que también estimulaban la diferenciación de células mesenquimales en osteoblastos, convirtiéndolo en el mejor injerto óseo empleado para la preservación alveolar. Por otro lado, los autores Jambjekar et al<sup>35</sup> y Avila-Ortiz et al<sup>37</sup> coincidieron en sus revisiones sistemáticas en que no solo los aloinjertos, sino que también los xenoinjertos eran biomateriales con buenas propiedades osteoconductoras y que generaban resultados similares a los aloinjertos, concluyendo que ambos injertos óseos eran válidos y óptimos para la preservación alveolar.

Los resultados de la revisión sistemática elaborada por Majzoub et al<sup>27</sup> corroboran estudios previos en los que se demostró una tasa de reabsorción horizontal

promedio de 3,4 (DE 1,07) mm para la cicatrización alveolar sin ayuda, en comparación con un promedio de 1,43 (DE 0,89) mm, 1,52 (DE 1,29) mm y 1,84 (DE 1,08) mm con el uso de materiales de injerto xenogénicos, alogénicos y aloplásticos, respectivamente. Además, los resultados de esta revisión también confirman, aunque se basan en una muestra limitada de estudios, que las zonas proximales a la cavidad exhibieron menos reducción en su dimensional vertical, en comparación con las zonas bucal medio y lingual medio.

Por otro lado, se debe tener en cuenta que los cambios dimensionales posteriores a la extracción dental están dictados e influenciados por una variedad de factores sistémicos y locales, a estudiar, como son; extensión de la lesión traumática durante la extracción, la morfología del alveolo, la presencia de infección, el tabaquismo, el tipo y posición del diente, la presencia de enfermedad periodontal, el fenotipo de los tejidos duros y blandos, la conformidad del paciente y, lo que es más importante, el número y el grosor de las paredes del alvéolo intactas restantes<sup>32</sup>. Si bien esta revisión bibliográfica no analizó el efecto de tales variables debido a datos insuficientes y / o heterogeneidad significativa entre los estudios incluidos.

Las revisiones sistemáticas previas y los metaanálisis han demostrado un resultado superior en la preservación de la cresta asociada con un grosor óseo bucal basal superior a 1 mm<sup>37</sup>. Por el contrario, un ECA reciente concluyó que la ARP sólo influye en el grado de reabsorción de la

cresta en sitios con  $\leq 1$  mm de espesor de la pared bucal <sup>46</sup>.

Histológicamente, Mac Beth et al<sup>33</sup>. observó en su revisión sistemática un incremento de tejido óseo en un grupo de pacientes tratados con técnicas de preservación alveolar frente a alvéolos con cicatrización espontánea. Este incremento de tejido óseo, en términos histológicos, también se vio favorecido en los resultados obtenidos por Jambjekar et al<sup>35</sup>. En esta revisión sistemática se obtuvieron resultados más favorables cuando el periodo de cicatrización era mayor de 12 semanas antes de colocar implantes dentales.

#### 4.2 | Regeneración ósea guiada (ROG)

Varios autores coinciden, en que el uso de barreras para la Regeneración Ósea Guiada (ROG) parece ser la técnica más efectiva, limitando de esta manera los cambios dimensiones del reborde alveolar tras la extracción dental<sup>23,29,33,34</sup>. Esta fue una de las variables estudiadas en el metaanálisis de Avila-Ortiz et al<sup>37</sup>. en el que el uso de membranas de barrera tenía un gran beneficio en la preservación de la altura ósea del reborde alveolar.

Dong-Joo en 2019<sup>41</sup> investiga el efecto del ARP con una membrana densa de politetrafluoroetileno (d-PTFE) y hueso alogénico irradiado liofilizado para alvéolos con deficiencia ósea y lo compara con la curación espontánea del alvéolo (grupo control), llega a la conclusión de que ARP con membrana d-PTFE y sustituto óseo alogénico redujo la

resorción ósea horizontal en alveolos con deficiencia ósea, y la necesidad de aumento óseo en el momento de colocación del implante.

Scheyer et al. en 2016<sup>43</sup> elabora un ensayo clínico donde compara la eficacia de dos tratamientos de preservación de cresta, por un lado emplea aloinjerto desmineralizado más membrana de colágeno, y por otro lado xenoinjerto mineral óseo bovino más membrana de colágeno, las dimensiones óseas se registran al inicio del estudio y a los 6 meses, concluyendo que el xenoinjerto junto con la membrana de colágeno proporcionó una mejor cicatrización de los tejidos blandos y mejor preservación del reborde, existiendo una mayor regeneración ósea horizontal, sin embargo los cambios óseos verticales linguales y bucales no fueron significativos entre las dos modalidades de tratamiento. Los alvéolos de extracción más profundos con paredes óseas más altas y más intactas respondieron más favorablemente a la terapia de preservación del reborde.

En la revisión sistemática realizada por Lindhe et al<sup>46</sup>. se analizó de manera clínica la calidad del hueso tras haber realizado técnicas de preservación alveolar con injertos óseos y se observó que la proporción de biomaterial remanente después de 6 meses era entre un 13 % y un 26 % cuando se utilizó un xenoinjerto cubierto por una membrana de colágeno. Por otro lado, advirtieron que en algunos casos se producía una encapsulación fibrosa de partículas del propio injerto. En este aspecto coinciden Mardas et al<sup>34</sup>. que

también indicaron este problema. Además, en esta reciente revisión de Lindhe et al<sup>46</sup>. los autores recalcaron que el proceso de remodelado de los tejidos en alvéolos tratados con Bio-Oss Collagen® (Geistlich) tardaba más en producirse. Calasasns-Maia<sup>47</sup> comparó la eficacia de dos xenoinjertos bovinos (BiOss y Osseus), no encontrando diferencias significativas entre ellos.

Según Barone et al<sup>45</sup>. en 2015, donde compararon los cambios producidos en los alvéolos post extracción tratados con preservación alveolar frente a alvéolos no tratados, llegaron a la conclusión de que siguiendo el protocolo que ellos habían elegido se reducía prácticamente a la mitad la reabsorción ósea. Este protocolo consistía en rellenar el alvéolo de hueso porcino colagenado cortico esponjoso y cubrirlo con una membrana de pericardio de origen heterólogo.

Solo dos de los estudios, valoraron si realizar la preservación alveolar abriendo un colgajo mucoperiostico era más efectivo que realizarla sin la apertura del mismo, Barone en 2016<sup>44</sup> no obtuvo diferencias significativas ni clínica ni histológicamente, mientras que Majdi et al en 2019<sup>40</sup> concluyó que, dejar el colgajo abierto no tuvo ningún efecto sobre los cambios dimensionales de la altura o el ancho del hueso, sin embargo, hubo una banda más ancha de tejido queratinizado y menos dolor con la técnica de colgajo cerrado en comparación con el colgajo abierto.

Brend et al<sup>38</sup> en 2020 compara la preservación de la cresta mediante el

empleo de un sustituto óseo xenogénico cubierto con una matriz de colágeno, preservación de la cresta con un sustituto óseo xenogénico cubierto con un injerto palatino libre o curación espontánea (control) del alvéolo. Concluyendo que la preservación de la cresta usando un sustituto óseo xenogénico cubierto con una matriz de colágeno o un injerto palatino, da como resultado una menor reabsorción ósea en comparación con la curación espontánea. Además, no se encontraron diferencias significativas en la evaluación del injerto, las complicaciones postoperatorias y el contorno de los tejidos blandos.

### 4.3 | Factores de crecimiento

En la actualidad, algunos estudios están describiendo el potencial del plasma rico en factores de crecimiento en la regeneración de tejidos tras cirugías orales. Este potencial se traduce en la estimulación de la reparación de tejidos duros y blandos, su regeneración y la reducción de la inflamación y su consecuente dolor y discomfort. Se necesitan más estudios ya que hay mucha variabilidad en cuanto a métodos y resultados en la literatura<sup>30,31,36</sup>.

De acuerdo con Moraschini et al<sup>36</sup>, concluyen que los factores de crecimiento aceleran el proceso de curación de los tejidos blandos, pero no pueden afirmar su efecto en la regeneración ósea, particularmente en las fases tardías de la curación del alvéolo.

A pesar de que los concentrados ricos en plaquetas demostraron una alta tasa de

reabsorción vertical<sup>30</sup>, los hallazgos histológicos muestran que estimuló la formación de hueso nuevo de mayor calidad. El análisis de micro-TC de concentrados ricos en plaquetas en comparación con el coágulo natural reveló un hueso significativamente más denso en el grupo de concentrados ricos en plaquetas (820 mmHA / ccm frente a 780 mmHA / ccm)<sup>36</sup>. Los concentrados de plaquetas parecen no solo ayudar a la formación de hueso de mejor calidad, sino que también mejoran las cualidades de otros biomateriales cuando se combinan, lo que da como resultado cambios dimensionales más pequeños. Estos hallazgos concuerdan con los resultados publicados en otras revisiones en las que los concentrados de plaquetas autólogas demostraron ser beneficiosos tanto para la cantidad como para la calidad de un hueso recién formado<sup>31</sup>.

Clark et al<sup>42</sup>, en 2018 estudia la fibrina rica en plaquetas avanzada (A-PRF), se trata de un producto sanguíneo autógeno con aplicaciones en cirugía dentoalveolar. Sin embargo, existe información mínima sobre su aplicación clínica o eficacia óptimas, por ello Clark D. elabora un ensayo clínico controlado aleatorio donde ha demostrado que el A PRF es un biomaterial adecuado para la conservación de las crestas. El uso de APRF produjo hueso significativamente más vital en comparación con el aloinjerto, al mismo tiempo que preservó las dimensiones de la cresta de manera similar al aloinjerto y mejor que el coágulo de sangre solo. Se demostraron mejoras modestas en los cambios dimensionales de las crestas

cuando se usó A-PRF + aloinjerto sin una disminución significativa en la formación ósea vital. Estos hallazgos demuestran el potencial regenerativo de A-PRF en zonas post-extracción y sugieren aplicaciones más amplias de A PRF fuera de la preservación de la cresta. Los estudios futuros deberían extrapolar el potencial osteogénico de A-PRF en procedimientos de aumento de cresta más extensos e investigar más capacidades regenerativas en la regeneración periodontal.

Estas revisiones sistemáticas<sup>30,31,36</sup> revelaron que actualmente no hay evidencia clínica suficiente para establecer qué método de preservación del alveolo post-extracción sería óptimo para reducir la resorción ósea y mejorar la calidad ósea del hueso regenerado. Además de eso, había una falta de indicaciones sobre cuándo realizar la preservación del alveolo post extracción. En casos de biotipo periodontal grueso en zona no estética sin demanda de dimensión ósea vertical, se sugiere curación espontánea o concentrados ricos en plaquetas. Además, es imposible determinar qué método para la preservación de la cresta alveolar es mejor porque las técnicas de preservación se analizaron en diferentes localizaciones de los maxilares y los estudios compararon diferentes métodos de evaluación / investigación. Teniendo en cuenta la correlación entre la calidad y la cantidad ósea, se necesitan estudios futuros sobre la combinación de concentrados ricos en plaquetas y materiales de injerto óseo.

Hubo un ensayo clínico que comparó la colocación tardía de implantes en alvéolos con preservación alveolar mediante el empleo de un xenoinjerto bovino junto con una membrana de colágeno y la implantación temprana de implantes en alveolos post-extracción, elaborado por Lim, Hyun-Chang<sup>39</sup> en 2020, concluye que ambos protocolos produjeron resultados comparables en los niveles de tejidos blandos, parámetros periodontales y nivel de malestar del paciente. Por lo tanto, la colocación inmediata de implantes puede ser considerada como una técnica de preservación alveolar.

Basándonos en la evidencia disponible en la literatura, la reabsorción ósea alveolar tras una extracción dental es un proceso inevitable en su totalidad. Dada la gran variabilidad de los estudios incluidos en esta revisión, y debido a la diversidad de pacientes, materiales e intervenciones, no es posible hacer ningún tipo de afirmación con respecto a los procedimientos propuestos para una preservación alveolar. Uno de los grandes problemas metodológicos es la falta de parámetros para medir el reborde alveolar posterior a una exodoncia, ya que estos no son reproducibles, comprobables, ni cuantificables de manera clínica, ni a través de imágenes diagnósticas. Esta ausencia de criterios no permite comparar el estado morfológico del proceso alveolar después de una exodoncia con cualquier procedimiento de preservación e incluso de reconstrucción de los procesos alveolares. Es por esto por lo que no es posible dar ningún tipo de recomendación clínica al respecto. Aun así, los resultados

encontrados en esta revisión favorecieron al grupo intervenido en relación con el grupo control y esto sugiere que las terapias de preservación alveolar sí disminuyen el proceso de reabsorción ósea. Por todo ello, no hay normas absolutas que nos ayuden a adoptar una decisión u otra. Cada situación es única y debe ser muy bien valorada.

Se encontraron dos limitaciones principales en la presente investigación, que fueron; la inclusión de múltiples técnicas de injertos y membranas de barrera en el análisis existiendo una falta de estandarización en los métodos de regeneración ósea utilizados; y la falta de evaluación de factores locales y sistémicos que se sabe que juegan un papel importante en el proceso de remodelación. Por último, al centrarse en Ensayos Clínicos y Revisiones Sistemáticas, con la exclusión de otro tipo de estudios, se puede haber omitido información significativa, lo que podría haber condicionado los resultados obtenidos.

## 4.2 | Futuras líneas de investigación

Aunque la preservación de la cavidad es una técnica bien estudiada, se necesitan más estudios clínicos para investigar la dehiscencia y la fenestración presentes tras la extracción dental y su influencia sobre los cambios dimensionales en la ARP. Se necesitan estudios adicionales y más homogéneos que impliquen un período de seguimiento de más de 5 años para evaluar el éxito y la supervivencia de los implantes colocados tras llevar a cabo técnicas de ARP.

También sería interesante estudiar el comportamiento biológico de los diferentes biomateriales y membranas que

se encuentran en el mercado. Y por último establecer protocolos de actuación basados en evidencias científicas.

---

## 5 | Conclusión

1) La preservación de la cresta alveolar con el uso de diferentes sustitutos óseos representa un método eficaz para disminuir el proceso de reabsorción fisiológica tras la extracción dental. Además, se observaron diferencias mínimas en la tasa de reabsorción entre los materiales de injerto alogénicos, xenogénicos y aloplásticos.

2) El uso de membranas de barrera (ROG) tiene un gran beneficio en la preservación de la altura ósea del reborde alveolar.

3) El plasma rico en factores de crecimiento estimula la reparación de tejidos duros y blandos, su regeneración, obteniéndose un hueso de mayor calidad y reduce la inflamación y su consecuente dolor y discomfort.

4) La colocación inmediata de implantes puede ser considerada como una técnica de preservación alveolar.

5) Aunque la ARP es una técnica ampliamente estudiada, se necesitan más investigaciones, así como protocolos más estandarizados.

## Bibliografía

1. G. Avila-Ortiz, S. Elangovan, K.W.O. Kramer, D. Blanchette, and D.V. Dawson. Effect of Alveolar ridge Preservation after tooth Extraction: A systematic review and Meta-analysis. *J Dent Res* 2014;93(10):950-958
2. García-González S, Galve-Huertas A, Aboul-Hosn Centenero S, Mareque-Bueno S, Satorres Nieto M, Hernández-Alfaro F. Volumetric changes in alveolar ridge preservation with a compromised buccal wall: a systematic review and meta-analysis. *Med Oral Patol Oral Cir Bucal*. 2020 Sep 1;25 (5):e565-75.
3. Tan WL, Wong TL, Wong MC, Lang NP. A systematic review of post- extractional alveolar hard and soft tissue dimensional changes in humans. *Clin Oral Implants Res* 2012;23 Suppl 5:1- 21

4. Vignoletti F, Matesanz P, Rodrigo D, Figuero E, Martin C, Sanz M. Surgical protocols for ridge preservation after tooth extraction. A systematic review. *Clin Oral Implants Res* 2012;23 Suppl 5:22-38
5. Ashman A, Bruins P. A new immediate hard tissue replacement (HTR)<sup>TM</sup> for bone in the oral cavity. *Journal of Oral Implantology* 1982;10(3):419-52.
6. Greenstein G, Jaffin RA, Hilsen KL, Berman CL. Repair of anterior gingival deformity with durapatite. A case report. *Journal of Periodontology* 1985;56(4):200-3.
7. Kentros GA, Filler SJ, Rothstein SS. Six month evaluation of particulate Durapatite in extraction sockets for the preservation of the alveolar ridge. *Implantologist* 1985;3(2):53-62.
8. Seibert JS. Reconstruction of deformed, partially edentulous ridges, using full thickness onlay grafts. Part I. Technique and wound healing. *Compend Contin Educ Dent* 1983 Sep-Oct;4(5):437- 53.
9. Allen EP, Gainza CS, Farthing GG, Newbold DA. Improved technique for localized ridge augmentation. A report of 21 cases. *J Periodontol* 1985 Apr;56(4):195-9.
10. Douglass GL. Alveolar ridge preservation at tooth extraction. *J Calif Dent Assoc* 2005;33(3):223-231
11. Abrams L. Augmentation of the deformed residual edentulous ridge for fixed prosthesis. *Compend Contin Educ Gen Dent* 1980 May-Jun;1(3):205-13. 17.
12. Wang PD, Pitman DP, Jans HH. Ridge augmentation using a subepithelial connective tissue pedicle graft. *Pract Periodontics Aesthet Dent* 1993 Mar;5(2):47-51; quiz 2. 18.
13. Matthews DP. The pediculated connective tissue graft: a novel approach for the “blown-out” site in the esthetic zone. *Compend Contin Educ Dent* 2008 Jul-Aug;29(6): 350-2, 4, 6-7. 19. 14. Wang RE, Lang NP. Ridge preservation after tooth extraction. *Clin Oral Implants Res* 2012 Oct;23 Suppl 6:147-56

14. Seibert J, Nyman S. Localized ridge augmentation in dogs: a pilot study using membranes and hydroxyapatite. *J Periodontol* 1990 Mar;61(3):157-65. 29.
15. Retzepi M, Donos N. Guided Bone Regeneration: biological principle and therapeutic applications. *Clin Oral Implants Res* 2010 Jun;21(6):567-76. 30
16. Tortolini P, Rubio S. Diferentes alternativas de rellenos óseos. *Avances en Periodoncia e Implantología Oral* 2012;24(3):133-138.
17. Tinti C, Parma-Benfenati S, Polizzi G. Vertical ridge augmentation: what is the limit? *Int J Periodontics Restorative Dent* 1996 Jun;16(3):220-9. 31.
18. Simion M, Jovanovic SA, Trisi P, Scarano A, Piattelli A. Vertical ridge augmentation around dental implants using a membrane technique and autogenous bone or allografts in humans. *Int J Periodontics Restorative Dent* 1998 Feb;18(1):8-23.
19. Jambhekar S, Kern F, Bidra AS. Clinical and histologic outcomes of socket grafting after flapless tooth extraction: A systematic review of randomized controlled clinical trials. *J Prosthet Dent* 2015 5;113(5):371-382
20. Salama H, Salama M. The role of orthodontic extrusive remodeling in the enhancement of soft and hard tissue profiles prior to implant placement: a systematic approach to the management of extraction site defects. *Int J Periodontics Restorative Dent* 1993 Aug;13(4):312- 33
21. Masaki C, Nakamoto T, Mukaibo T, Kondo Y, Hosokawa R. Strategies for alveolar ridge reconstruction and preservation for implant therapy. *J Prosthodont Res* 2015;59(4):220-228
22. López-Pacheco A, Soto-Peñaloza D, Gómez M, Peñarrocha-Oltra D, Alarcón MA. Socket seal surgery techniques in the esthetic zone: a systematic review with meta-analysis and trial sequential analysis of randomized clinical trials. *International Journal of Implant Dentistry* 2021;7:13 <https://doi.org/10.1186/s40729-021-00294-2>
23. García-González S, Galve-Huertas A, Aboul-Hosn Centenero S, Mareque-Bueno S, Satorres Nieto M, Hernández-Alfaro F. Volumetric changes in alveolar ridge

- preservation with a compromised buccal wall: a systematic review and meta-analysis. *Med Oral Patol Oral Cir Bucal*. 2020 Sep 1;25 (5):e565-75
24. Pranskunas M, Galindo-Moreno P, Padiál-Molina M. Extraction Socket Preservation Using Growth Factors and Stem Cells: a Systematic Review *J Oral Maxillofac Res* 2019;10(3):e7
25. Stumbras A, Kuliesius P, Januzis G, Juodzbaly G. Alveolar Ridge Preservation after Tooth Extraction Using Different Bone Graft Materials and Autologous Platelet Concentrates: a Systematic Review *J Oral Maxillofac Res* 2019;10(1):e2
26. Majzoub J, Ravida A, Starch-Jensen T, Tattan M, Suárez-López del Amo F. The Influence of Different Grafting Materials on Alveolar Ridge Preservation: a Systematic Review *J Oral Maxillofac Res* 2019;10(3):e6
27. Juodzbaly G, Stumbras A, Goyushov S, Duruel O, Tözüm TF. Morphological Classification of Extraction Sockets and Clinical Decision Tree for Socket Preservation/Augmentation after Tooth Extraction: a Systematic Review *J Oral Maxillofac Res* 2019;10(3):e3
28. Faria-Almeida R, Astramskaite-Januseviciene I, Puisys A, Correia F. Extraction Socket Preservation with or without Membranes, Soft Tissue Influence on Post Extraction Alveolar Ridge Preservation: a Systematic Review *J Oral Maxillofac Res* 2019;10(3):e5
29. Annunziata M, Guida L, Natri L, Piccirillo A, Sommese L, Napoli C. The Role of Autologous Platelet Concentrates in Alveolar Socket Preservation: A Systematic Review. *Transfus Med Hemother* 2018;45:195–203
30. Castro AB, Meschi N, Temmerman A, Pinto N, Lambrechts P, Teughels W, Quirynen M. Regenerative potential of leucocyte- and platelet-rich fibrin. Part B: sinus floor elevation, alveolar ridge preservation, and implant therapy. A systematic review. *J Clin Periodontol* 2017; 44: 225– 234. doi: 10.1111/jcpe.12658

31. Atieh MA, Alsabeeha NHM, Payne AGT, Duncan W, Faggion CM, Esposito M. Interventions for replacing missing teeth: alveolar ridge preservation techniques for dental implant site development. *Cochrane Database of Systematic Reviews* 2015, issue 5. Art. No.: CD010176.
32. MacBeth N, Trullenque-Eriksson A, Donos N, Mardas N. Hard and soft tissue changes following alveolar ridge preservation: a systematic review. *Clin Oral Implants Res* 2016 Jul 26
33. Mardas N, Trullenque-Eriksson A, MacBeth N, Petrie A, Donos N. Does ridge preservation following tooth extraction improve implant treatment outcomes: a systematic review: Group 4: Therapeutic concepts & methods. *Clin Oral Implants Res* 2015;26 Suppl 11:180-201.
34. Jambhekar S, Kernen F, Bidra AS. Clinical and histologic outcomes of socket grafting after flapless tooth extraction: A systematic review of randomized controlled clinical trials. *J Prosthet Dent* 2015 5;113(5):371-382
35. Moraschini V, Barboza ESP. Effect of autologous platelet concentrates for alveolar socket preservation: a systematic review. *Int J Oral Maxillofac Surg* 2015 5;44(5):632-641
36. Avila-Ortiz G, Elangovan S, Kramer KW, Blanchette D, Dawson DV. Effect of alveolar ridge preservation after tooth extraction: a systematic review and meta-analysis. *J Dent Res* 2014;93(10):950-958
37. Pjotr Jonker B, Gil A, Bonne Wolvius E, Pijpe J. Soft tissue contour and radiographic evaluation of ridge preservation in early implant placement: A randomized controlled clinical trial. *Clin Oral Impl Res.* 2021;32:123–133
38. Hyun-Chang L, Seongwoo S, Daniel TS, Jung-Chul P, Ji-Youn H, Seung-Yun S. Late implant placement following ridge preservation versus early implant placement: A pilot randomized clinical trial for periodontally compromised non-molar extraction sites. *Journal of Clinical Periodontology.* 2020;47(2):247-256

39. Dong-Joo S, Hyun-Chang L, Dong-Woon L. Alveolar ridge preservation using an open membrane approach for sockets with bone deficiency: A randomized controlled clinical trial. *Clin Implant Dent Relat Res*. 2019;21:175–182
40. Clark D, Yogalakshmi Rajendran, Paydar S, Sunita Ho, Cox D, Ryder M, Dollard J, T. Kao R. Advanced platelet-rich fibrin and freeze-dried bone allograft for ridge preservation: A randomized controlled clinical trial. *J Periodontol*. 2018 April ; 89(4): 379–387. doi:10.1002/JPER.17-0466
41. Scheyer ET, Heard R, Janakievski J, Mandelaris G, Nevins ML, Pickering SR, Richardson CR, Pope B, Toback G, Vela\_squez D, Nagursky H. A randomized, controlled, multicentre clinical trial of post-extraction alveolar ridge preservation. *J Clin Periodontol* 2016; 43: 1188– 1199. doi: 10.1111/jcpe.12623
42. Barone A, Toti P, Quaranta A, Alfonsi F, Cucchi A, Calvo-Guirado JL, et al. Volumetric analysis of remodelling pattern after ridge preservation comparing use of two types of xenografts. A multicentre randomized clinical trial. *Clin Oral Implants Res* 2016;27(11):e105-e115
43. Barone A, Borgia V, Covani U, Ricci M, Piattelli A, Iezzi G. Flap versus flapless procedure for ridge preservation in alveolar extraction sockets: a histological evaluation in a randomized clinical trial. *Clin Oral Implants Res* 2015 Jul;26(7):806-813
44. Lindhe J, Cecchinato D, Donati M, Tomasi C, Liljenberg B. Ridge preservation with the use of deproteinized bovine bone mineral. *Clin Oral Implants Res* 2014;25(7):786-790
45. Calasans-Maia M, Resende R, Fernandes G, Calasans-Maia J, Alves AT, Granjeiro JM. A randomized controlled clinical trial to evaluate a new xenograft for alveolar socket preservation. *Clin Oral Implants Res* 2014;25(10):1125-1130